

Università degli Studi di Padova  
Dipartimento di Scienze Ginecologiche e della Riproduzione Umana  
Scuola di Specializzazione in Ginecologia e Ostetricia  
Direttore Prof. Giovanni Battista Nardelli

# **Gestational Trophoblastic Disease**

*Dott. Fiorese Mauro*

# Caso Clinico

Paziente: D.G. E. (38aa)

Para 1001 (PS nel 2007)

UM 13.11.2010

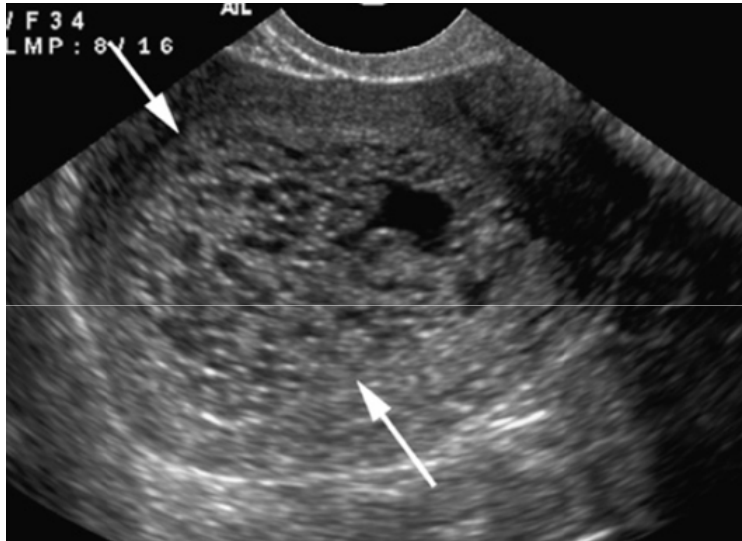
10.01.2011 (EA 8+2): Accesso in Day Hospital per „Aborto ritenuto“

Dosaggi  $\beta$ HCG

10.01.11: 172700 U/L

12.01.11: 206200 U/L

# Ecografia office



12.01.11

Ispessimento placentare ad aspetto vacuolato in cavità uterina riferibile a sospetta mola.

Annesso sinistro con immagine riferibile a corpo luteo.

Non free-fluid nel Douglas.

# Day Hospital

13.01.11

Svuotamento e Revisione Strumentale della Cavità Uterina per sospetta Mola vescicolare  
(E.I. urgente)

Dimissione dal Day Hospital con indicazione ad esecuzione di dosaggi  $\beta$ HCG seriatim in 3<sup>^</sup>-7<sup>^</sup>-21<sup>^</sup> giornata post-operatoria

Emogruppo: 0 Rh positivo

24.01.11

Esame Istologico

Decidua necrotico-emorragica e lamina di trofoblasto intermedio necrotico e/o con atipie di alto grado.

Villi coriali con iperplasia circonferenziale del trofoblasto e con ampie cisterne ed inclusioni trofoblastiche

Quadro morfologico indicativo di mola idatiforme completa

# Follow Up - Ecografia

11.02.2011

Non echi patologici in cavità. Spessore endometriale massimo 4,4 mm. Bilateralmente campi annessiali liberi. Ovaio destro di volume aumentato per la presenza di formazioni anecogene multiple, prive di setti e vegetazioni e a pareti regolari, le maggiori misurano rispettivamente 21 mm e 13,5 mm di diametro. Ovaio sinistro con formazione analoga di 14,5 mm. Lieve free-fluid nel Douglas

# Follow Up - $\beta$ hCG

$\beta$ hCG

Dosaggi seriat

17.01.11: 30104 U/L

21.01.11: 6554 U/L

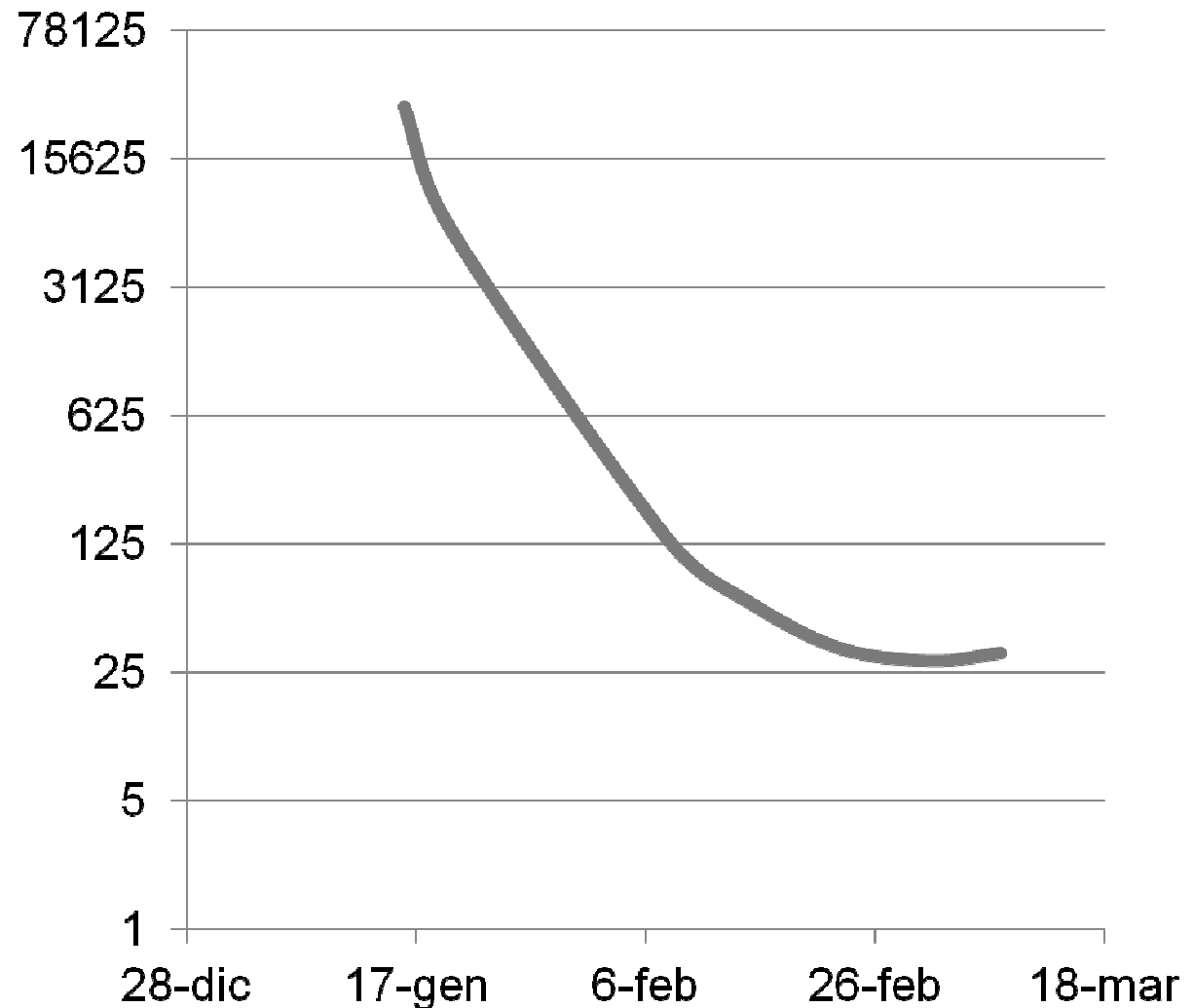
09.02.11: 133 U/L

16.02.11: 61 U/L

24.02.11: 34 U/L

04.03.11: 29 U/L

10.03.11: 32 U/L



# Ricovero Ordinario

11.03.11

Ricovero con diagnosi di Mola vescicolare persistente

Terapia: Methotrexate per 6 giorni (25 mg/die)

Levofolene 9,5mg/die (rescue tp)

RX Torace del 11.03.2011: nella norma

Esami ematochimici dal 11.03 al 16.03.11: nella norma

Ecografia epatica del 15.03.2011: nella norma

$\beta$ HCG del 11.03.11: 45,2 U/L

del 14.03.11: 37,7 U/L

del 16.03.11: 27,6 U/L

# Ricovero Ordinario

16.03.11

Ecografia pelvica

- Spessore endometriale massimo 9,2mm, non vascolarizzato.
- Ovaie bilateralmente regolari.
- Lieve free-fluid nel Douglas.

Alla dimissione

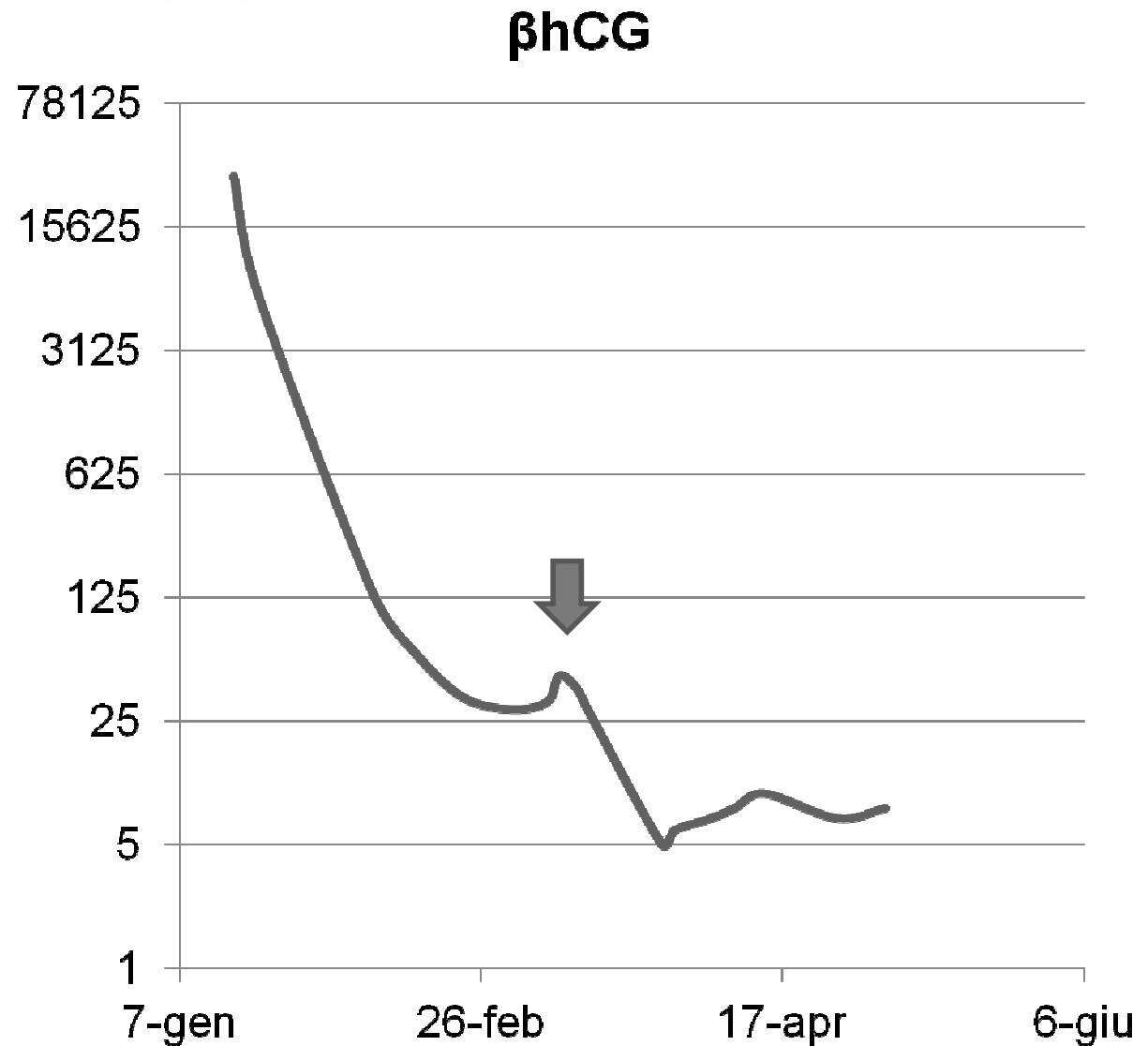
- Controlli  $\beta$ HCG serati in 15<sup>^</sup> e 30<sup>^</sup> giornata post-operatoria
- Prescrizione terapia anticoncezionale estroprogestinica per 12 mesi



# Follow Up - $\beta$ hCG

Dosaggi seriat

28.03.11: 5 U/L  
30.03.11: 6,1 U/L  
05.04.11: 7 U/L  
09.04.11: 8 U/L  
14.04.11: 9,7 U/L  
26.04.11: 7 U/L  
04.05.11: 8 U/L



# Ricovero Ordinario (II)

06.05.11

Ricovero con diagnosi di Mola vescicolare persistente

Terapia: Methotrexate per 5 giorni (25 mg/die)

Levofolene 9,5mg/die

Ecografia del 06.05.2011: Non echi patologici in cavità. Spessore endometriale massimo 5,6 mm. Non vascolarizzato. Bilateralmente campi annessiali liberi. Ovaie regolari per volume e morfologia, con immagine follicolare a carico dell'ovaio di destra. Non free-fluid nel Douglas.

RX Torace del 06.05.2011: nella norma.

Esami ematochimici dal 06.05 al 10.05.11: nella norma

$\beta$ HCG del 06.05.11: 8,8 U/L

del 16.05.11: <1,2 U/L

# Ricovero Ordinario (II)

10.05.11

Consulenza dermatologica per comparsa stomatite ed eczema da contatto atopico al tronco e in aree del decolletè di tipo papuloso da probabile terapia con methotrexate. Terapia consigliata:

- Lavaggi orali di Mycostatin (Nistatina) alternati a Tantum Verde.
- Advantan crema 2 applicazioni/die per 7-10 gg
- Trimeton 4mg, cpr (Clorfenamina)
- Acido Folico

## Ricovero Ordinario (II)

13.05.11

Esami ematochimici: GB  $2,94 \times 10^9/L$ , Plt  $127 \times 10^9/L$ , AST 83 U/L, ALT 131 U/L, PCR 20.8 mg/L.

Trasferimento c/o reparto oncologia IOV con mantenimento della terapia e progressiva risoluzione del quadro dermatologico ed ematochimico.

Alla dimissione (19.05.11) si consigliano

- Controlli  $\beta hCG$  seriatì 1 volta a settimana fino a completa negativizzazione (almeno 3 dosaggi consecutivi negativi). Successivamente 1 volta al mese per 12 mesi.
- Terapia anticoncezionale estroprogestinica per 12 mesi

# Patologia del trofoblasto

## Malattia trofoblastica gestazionale

- Mola idatiforme o gravidanza molare
    - Completa
    - Parziale
  - Mola invasiva
  - Coriocarcinoma
  - Tumore trofoblastico dell'area placentare (PSTT)
  - Tumore trofoblastico epitelioide (ETT)
- Gestational Trophoblastic Disease 90%
- Gestational Trophoblastic Neoplasia 10%

N Engl J Med. 1996 Dec 5;335(23):1740-8.

**Chorionic tumors.**

Berkowitz RS, Goldstein DP.

Lancet. 2010 Aug 28;376(9742):717-29. Epub 2010 Jul 29.

**Gestational trophoblastic disease.**

Seckl MJ, Sebire NJ, Berkowitz RS.

# Epidemiologia - GTD

Incidenza      0.6-1.1/ 1000 gravidanze EU-USA  
                    2-24/1000 gravidanze Asia-America Latina

FDR età materna > 35 aa (PMA)  
    pregressa GTD (1% vs 0.1% v.n.)  
    deficit di vitamina A

Am J Obstet Gynecol. 1985 Aug 15;152(8):1016-20.

**Risk factors for complete molar pregnancy from a case-control study.**

Berkowitz RS, Cramer DW, Bernstein MR, Cassells S, Driscoll SG, Goldstein DP.

Clin Obstet Gynecol. 2003 Sep;46(3):541-56.

**Gestational trophoblastic disease epidemiology and trends.**

Smith HO.

Lancet Oncol. 2003 Nov;4(11):670-8.

**Epidemiology and aetiology of gestational trophoblastic diseases.**

Altieri A, Franceschi S, Ferlay J, Smith J, La Vecchia C.

# Genetica - GTD

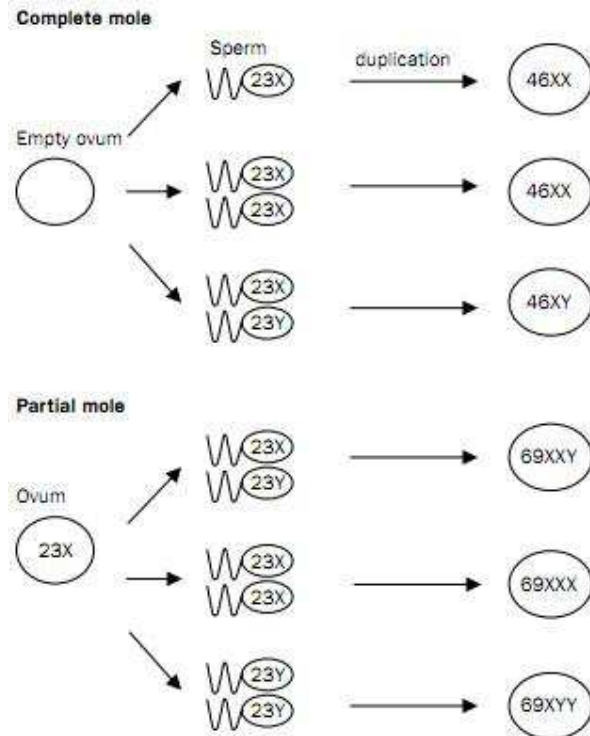


Figure 3. Possible chromosomal origin of complete and partial hydatidiform mole.

Table 1

Features of partial and complete hydatidiform moles

Feature	Partial mole	Complete mole
Karyotype	Most commonly 69,XXX or 69,XXY	Most commonly 46,XX or 46,XY
Pathology		
Fetus	Often present	Absent
Amnion, fetal red blood cells	Usually present	Absent
Villous edema	Variable, focal	Diffuse
Trophoblastic proliferation	Focal, slight to moderate	Diffuse, slight to severe
Clinical presentation		
Diagnosis	Missed abortion	Molar gestation
Uterine size	Small for gestational age	50% larger for gestational age
Theca lutein cysts	Rare	15–25%
Medical complications	Rare	Less than 25%
Postmolar malignant sequelae	< 5%	6–32%

Modified from Ref. [4], p. 1040.

Lancet. 2010 Aug 28;376(9742):717-29. Epub 2010 Jul 29.

**Gestational trophoblastic disease.**

Seckl MJ, Sebire NJ, Berkowitz RS.

Gynecol Oncol. 2004 Jun;93(3):575-85.

**Diagnosis and treatment of gestational trophoblastic disease: ACOG Practice Bulletin No. 53.**

Soper JT, Mutch DG, Schink JC; American College of Obstetricians and Gynecologists.

# Clinica - GTD

- perdite ematiche vaginali abbondanti (distacco a livello dell'interfaccia GTD-decidua) 97-84%
- aumento di volume dell'utero eccessivo
- dolore o sensazione di gonfiore pelvico
- anemia 54-5%
- preeclampsia 27-1%
- iperemesi gravidica 26-8%
- ipertiroidismo 5% ( $\beta$ hCG > 200.000 mUI/mL per >7gg)
- cisti teco-luteiniche multiloculate e bilaterali 25%
- passaggio vaginale di vescicole idropiche

Spesso si sospetta una minaccia d'aborto, un'aborto incompleto o una gravidanza ectopica piuttosto che una GTD. La diagnosi non è facile prima delle 7s.g.



# Esami Strumentali - GTD

$\beta$ hCG - nel 40% dei casi di mola completa il valore è > di 100.000 mUI/mL (v.n. è < 100.000 mUI/mL)

Ecografia TV (sens 44%, spec 74%)

- Snowstorm pattern: massa eterogenea centrale con discreti spazi anecogeni
- Assenza di embrione e liquido amniotico
- Cisti teco-lutiniche

Il quadro ecografico è variabile. Ci può essere una raccolta centrale di liquido che simula un aborto ritenuto o incompleto o possono essere assenti gli spazi sopra descritti per ridotte dimensioni dei villi

La diagnosi è istologica (post-isterectomia)

Ultrasound Obstet Gynecol. 2007 Jan;29(1):70-5.

**The accuracy of first trimester ultrasound in the diagnosis of hydatidiform mole.**

[Kirk E](#), [Papageorgiou AT](#), [Condous G](#), [Bottomley C](#), [Bourne T](#).

Ultrasound Obstet Gynecol. 2006 Jan;27(1):56-60.

**Routine pre-evacuation ultrasound diagnosis of hydatidiform mole: experience of more than 1000 cases from a regional referral center.**

[Fowler DJ](#), [Lindsay I](#), [Seckl MJ](#), [Sebire NJ](#).

# Chirurgia - GTD

## Accertamenti Preoperatori

- Esami ematochimici: emocromo, funzionalità epato-renale e tiroidea
- Rx torace non è necessario

Prepararsi all'eventualità di perdite intraoperatorie massive (emogruppo della paziente e accessi venosi periferici adeguati)

Eseguire Ig anti-Rh(D) ove necessario

Si può eseguire in concomitanza il drenaggio di eventuali cisti teco-luteiniche

Obstet Gynecol. 2004 Jun;103(6):1365-77.

**ACOG Practice Bulletin #53. Diagnosis and treatment of gestational trophoblastic disease.**

[Committee on Practice Bulletins-Gynecology, American College of Obstetricians and Gynecologists.](#)

Obstet Gynaecol Can. 2002 May;24(5):434-46.

**Gestational trophoblastic disease.**

[Article in English, French]

[Gerulath AH](#), [Ehlen TG](#), [Bessette P](#), [Jolicoeur L](#), [Savoie R](#); [Society of Obstetricians and Gynaecologists of Canada](#); [Gynaecologic Oncologists of Canada](#); [Society of Canadian Colposcopists.](#)

Am J Obstet Gynecol. 1989 Apr;160(4):805-9; discussion 809-11.

**Hormonal contraception and trophoblastic sequelae after hydatidiform mole (a Gynecologic Oncology Group Study)**

[Curry SL](#), [Schlaerth JB](#), [Kohorn EI](#), [Boyce JB](#), [Gore H](#), [Twiggs LB](#), [Blessing JA.](#)

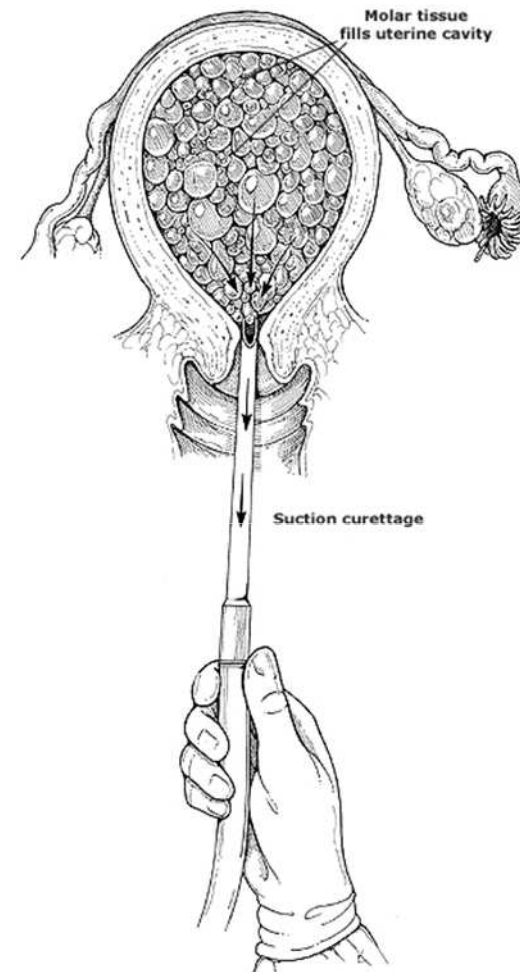
# Chirurgia - GTD

Non esistono dati da trial randomizzati

## Isterosuzione

- canula da 12mm a livello dell'OUI
- vacuum pressure 50-60 mmHg
- guida ecografica
- ossitocina ev
- per uteri di dimensioni maggiori a 14 s.g. massaggio fundico.

Isterectomia in pazienti che non desiderano ulteriori gravidanze, limita l'invasività locale ma non la diffusione di malattia



Obstet Gynecol. 2004 Jun;103(6):1365-77.

**ACOG Practice Bulletin #53. Diagnosis and treatment of gestational trophoblastic disease.**  
[Committee on Practice Bulletins-Gynecology, American College of Obstetricians and Gynecologists.](#)

Obstet Gynaecol Can. 2002 May;24(5):434-46.

**Gestational trophoblastic disease.**

[Article in English, French]

[Gerulath AH](#), [Ehlen TG](#), [Bessette P](#), [Jolicoeur L](#), [Savoie R](#); [Society of Obstetricians and Gynaecologists of Canada](#); [Gynaecologic Oncologists of Canada](#); [Society of Canadian Colposcopists.](#)

# Chirurgia - GTD

## Complicanze intraoperatorie

- A. tireotossicosi
- B. distress respiratorio
- C. embolizzazione polmonare trofoblastica
- D. scompenso cardiaco

Obstet Gynecol. 2004 Jun;103(6):1365-77.

**ACOG Practice Bulletin #53. Diagnosis and treatment of gestational trophoblastic disease.**

[Committee on Practice Bulletins-Gynecology, American College of Obstetricians and Gynecologists.](#)

Obstet Gynaecol Can. 2002 May;24(5):434-46.

**Gestational trophoblastic disease.**

[Article in English, French]

[Gerulath AH, Ehlen TG, Bessette P, Jolicoeur L, Savoie R; Society of Obstetricians and Gynaecologists of Canada; Gynaecologic Oncologists of Canada; Society of Canadian Colposcopists.](#)

# Follow-up - GTD

Controlli  $\beta$ hCG seriatim 1 volta a settimana fino a completa negativizzazione (almeno 3 dosaggi consecutivi negativi).  
Successivamente 1 volta al mese per 6 mesi.

- Il follow-up risulta difficile in pazienti >35aa e desiderose di prole.
- Stesso laboratorio
- Radioimmunoassay sandwich-type: monoclonal antibodies & spectrometric detection systems.
- Falsi negativi per concentrazioni maggiori di un milione mIU/mL o per varianti genetiche hCG
- Falsi positivi cross-reattione con anticorpi eterofili (non passano nelle urine – Gravindex negativo)

Terapia anticoncezionale estroprogestinica per 12 mesi (6-12 non cambia outcome gravidico)

Obstet Gynecol. 2004 Jun;103(6):1365-77.

**ACOG Practice Bulletin #53. Diagnosis and treatment of gestational trophoblastic disease.**

[Committee on Practice Bulletins-Gynecology, American College of Obstetricians and Gynecologists.](#)

Obstet Gynecol. 2006 Jul;108(1):176-87.

**Gestational trophoblastic disease.**

[Soper JT.](#)

# Chemoprofilassi?

La chemoprofilassi in pazienti con FDR riduce dal 47 al 14% la possibilità di recidiva (MTX e Actinomicina D hanno la stessa efficacia). Nelle pazienti a basso rischio non sembra esserci alcun vantaggio.

Non è chiaro se sia meglio eseguire una chemoprofilassi oppure trattare l'eventuale recidiva di malattia.

È consigliata se dopo una CM il follow-up è difficile (almeno un FDR)

Gynecol Oncol. 2009 Aug;114(2):299-305. Epub 2009 May 8.

**Prevention of postmolar gestational trophoblastic neoplasia using prophylactic single bolus dose of actinomycin D in high-risk hydatidiform mole: a simple, effective, secure and low-cost approach without adverse effects on compliance to general follow-up or subsequent treatment.**

[Uberti EM](#), [Fajardo Mdo C](#), [da Cunha AG](#), [Rosa MW](#), [Ayub AC](#), [Graudenz Mda S](#), [Schmid H](#).

Gynecol Oncol. 2009 Dec;115(3):476-81. Epub 2009 Oct 8.

**Reproductive outcome after discharge of patients with high-risk hydatidiform mole with or without use of one bolus dose of actinomycin D, as prophylactic chemotherapy, during the uterine evacuation of molar pregnancy.**

[Uberti EM](#), [Fajardo Mdo C](#), [Ferreira SV](#), [Pereira MV](#), [Seeger RC](#), [Moreira MA](#), [Torres MD](#), [de Nápoli G](#), [Schmid H](#).

# FDR - Persistenza di GTD

FDR di persistenza di malattia dopo gravidanza molare

- Cisti teca luteinica > 6cm (50-70% di recidive)
- aumento di volume dell'utero eccessivo
- $\beta$ hCG iniziali > 100.000 mUI/mL
  
- pregressa GTD
- età > 40aa
- atipie o iperplasia (E.I.)
- eterozigosi (dispermic moles)

Hum Reprod. 2010 May;25(5):1183-91. Epub 2010 Mar 5.

**The risk of post-molar gestational trophoblastic neoplasia is higher in heterozygous than in homozygous complete hydatidiform moles.**

[Baasanjav B](#), [Usui H](#), [Kihara M](#), [Kaku H](#), [Nakada E](#), [Tate S](#), [Mitsuhashi A](#), [Matsui H](#), [Shozu M](#).

J Reprod Med. 2007 Sep;52(9):819-30.

**Management of high-risk hydatidiform mole and persistent gestational trophoblastic neoplasia: the Korean experience.**

[Kim SJ](#), [Na YJ](#), [Jung SG](#), [Kim CJ](#), [Bae SN](#), [Lee C](#).

J Reprod Med. 2002 Jun;47(6):445-50.

**Negotiating a staging and risk factor scoring system for gestational trophoblastic neoplasia. A progress report.**

[Kohorn EI](#).

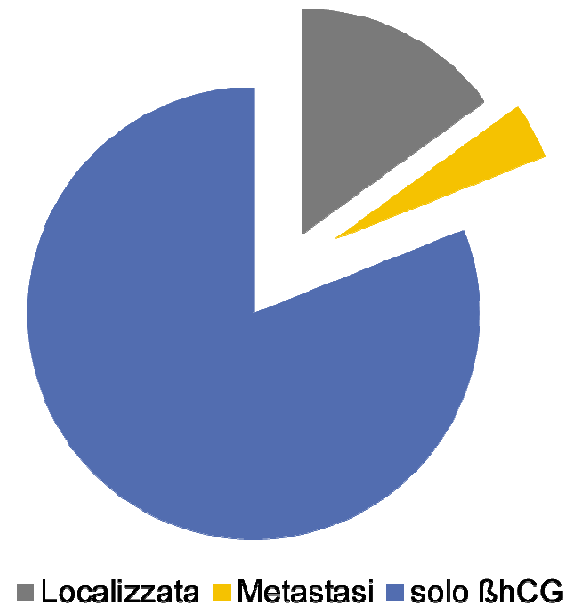
# Diagnosi - Persistenza di GTD

To diagnose trophoblastic neoplasia after hydatidiform mole evacuation requires:

- 4 values or more of plateau of hCG over at least 3 weeks; days 1,7,14, and 21.
- A rise of hCG of 10% or greater for 3-values or longer over at least 2 weeks; days 1,7, and 14.
- The presence of histologic choriocarcinoma.
- Persistence of hCG 6 months after mole evacuation.

The level of hCG plateau is to be determined at the discretion of the treating physician.

Alla diagnosi...



Int J Gynecol Cancer. 2001 Jan-Feb;11(1):73-7.

**The new FIGO 2000 staging and risk factor scoring system for gestational trophoblastic disease: description and critical assessment.**

Kohorn EI.

J Reprod Med. 2006 Oct;51(10):764-6.

**Persistent gestational trophoblastic neoplasia after partial hydatidiform mole incidence and outcome.**

Hancock BW, Nazir K, Everard JE.

**Metastasi**

80% Polmoni

30% Vagina

10% Fegato, SNC (raramente isolate)



# Persistenza di GTD

La gravidanza molare può persistere in una GTN

- MC 15-20%
- MP 3-5% (rarissime metastasi)

E.I. (dopo isterectomia = raro)

- 75% è mola invasiva
- 25% coriocarcinoma (assenza di villi corionici, necrosi, pattern bifasico, iperafflusso) (sembra essere esclusivo della CM)

Sono escluse le altre forme di GTN (PSTTs-ETTs)

J Reprod Med. 2006 Oct;51(10):764-6.

**Persistent gestational trophoblastic neoplasia after partial hydatidiform mole incidence and outcome.**

[Hancock BW](#), [Nazir K](#), [Everard JE](#).

Am J Obstet Gynecol. 1983 Mar 1;145(5):591-5.

**Natural history of hydatidiform mole after primary evacuation.**

[Lurain JR](#), [Brewer JI](#), [Torok EE](#), [Halpern B](#).

# Persistenza di GTD

## Accertamenti Preoperatori

- Esami ematochimici: emocromo, funzionalità epato-renale e tiroidea
- Ecografia pelvica: verifica ritenzione di tessuto trofoblastico ed diffusione locale
- Rx torace: necessario
- TC torace: identifica localizzazioni polmonari nel 40% degli RxT negativi ma NON cambia il piano terapeutico

## Accertamenti positivi per metastasi?

CTscan o MRI cerebrale (raramente isolate)

J Reprod Med. 2004 Jun;49(6):411-4.

**Significance of chest computed tomography findings in the evaluation and treatment of persistent gestational trophoblastic neoplasia.**

[Gamer EI](#), [Garrett A](#), [Goldstein DP](#), [Berkowitz RS](#).

Obstet Gynecol. 2004 Jun;103(6):1365-77.

**ACOG Practice Bulletin #53. Diagnosis and treatment of gestational trophoblastic disease.**

[Committee on Practice Bulletins-Gynecology](#), [American College of Obstetricians and Gynecologists](#).




www.ijgo.org

Contents lists available at ScienceDirect

# International Journal of Gynecology and Obstetrics

journal homepage: [www.elsevier.com/locate/ijgo](http://www.elsevier.com/locate/ijgo)



## FIGO COMMITTEE ON GYNECOLOGIC ONCOLOGY

**Table 4. Gestational trophoblastic neoplasia**

GTN: FIGO staging and classification (Washington, 2000<sup>a</sup>)

### FIGO Anatomical Staging

Stage I	Disease confined to the uterus
Stage II	GTN extends outside of the uterus, but is limited to the genital structures
Stage III	GTN extends to the lungs, with or without known genital tract involvement
Stage IV	All other metastatic sites

### Modified WHO Prognostic Scoring System as Adapted by FIGO

Scores	0	1	2	4
Age	<40	≥40	-	-
Antecedent pregnancy	mole	abortion	term	-
Interval months from index pregnancy	<4	4-6	7-12	>12
Pretreatment serum hCG (iu/l)	<10 <sup>3</sup>	10 <sup>3</sup> -10 <sup>4</sup>	10 <sup>4</sup> -10 <sup>5</sup>	>10 <sup>5</sup>
Largest tumor size (including uterus)	<3	3-4 cm	≥5 cm	-
Site of metastases	lung	spleen, kidney	gastro-intestinal	liver, brain
Number of metastases	-	1-4	5-8	>8
Previous failed chemotherapy	-	-	single drug	2 or more drugs

IJGO Vol. 95, Suppl. 1

FIGO Annual Report, Vol. 26

To stage and allot a risk factor score, a patient's diagnosis is allocated to a stage as represented by a Roman numeral I, II, III, and IV. This is then separated by a colon from the sum of all the actual risk factor scores expressed in Arabic numerals, e.g. Stage II:4, Stage IV:9. This stage and score will be allotted for each patient.

Prognostic Score  
 ≥ 7 : High risk  
 < 7 : Low risk

# Terapia - Persistenza di GTD

## Monochemioterapia

- MTX
- Dactinomicina
- Etoposide (leucemia, melanoma, K colon e mammella)
- 5-FU

## Polichemioterapia

- EMA/CO
- EMA
- MAC
- EMA/VP

## Chirurgia

[J Reprod Med.](#) 2010 Jul-Aug;55(7-8):296-300.

**Management of drug resistant gestational trophoblastic neoplasia.**

[Patel SM](#), [Desai A](#).

[Semin Oncol.](#) 2009 Apr;36(2):181-9.

**Management of gestational trophoblastic neoplasia.**

[Horowitz NS](#), [Goldstein DP](#), [Berkowitz RS](#).

# Stage I

Cure rate > 90%

Se la paziente non desidera preservare la fertilità si può eseguire un'isterectomia in associazione a una chemioterapia single-agent (MTX o Dactinomicina) adiuvante (metastasi occulte)

**Salvage therapy (9-33%):** resistenza farmacologica o intolleranza agli effetti collaterali

- Assenza di calo della concentrazione sierica di beta-hCG di un logaritmo in 18 gg
- Plateau o crescita dell'hCG per più di due settimane prima di ottenere valori normali su 3 prelievi settimanali
- Riconoscimento nuove metastasi

Per pazienti resistenti al MTX iniziare terapia con Dactinomicina, e viceversa, altrimenti utilizzare uno schema MAC (methotrexate, dactinomicina e ciclofosfamide) che evita rischi legati all'etoposide. Al limite si può ricorrere allo schema EMA (etoposide, methotrexate e dactinomicina).

[J Clin Oncol](#). 2002 Apr 1;20(7):1838-44.

**Low-risk persistent gestational trophoblastic disease: outcome after initial treatment with low-dose methotrexate and folinic acid from 1992 to 2000.**

[McNeish IA](#), [Strickland S](#), [Holden L](#), [Rustin GJ](#), [Foskett M](#), [Seckl MJ](#), [Newlands ES](#).

[J Reprod Med](#). 2002 May;47(5):355-62.

**Methotrexate infusion and folinic acid as primary therapy for nonmetastatic and low-risk metastatic gestational trophoblastic tumors. 15 years of experience.**

[Garrett AP](#), [Garner EO](#), [Goldstein DP](#), [Berkowitz RS](#).

# Stage II-III; WHO score <7

Cure rate > 80%

Chemioterapia single-agent (MTX o Dactinomicina)

## Salvage therapy

MAC

EMA

Considerare l'associazione alla riduzione chirurgica del tumore, sia per isterectomia che per resezione locale, se la paziente non desidera preservare la fertilità e se si evidenzia l'invasione miometriale con tecniche di imaging.

[J Clin Oncol](#). 2011 Mar 1;29(7):825-31. Epub 2011 Jan 24.

**Phase III trial of weekly methotrexate or pulsed dactinomycin for low-risk gestational trophoblastic neoplasia: a gynecologic oncology group study.**

[Osborne RJ](#), [Filiaci V](#), [Schink JC](#), [Mannel RS](#), [Alvarez Secord A](#), [Kelley JL](#), [Provencher D](#), [Scott Miller D](#), [Covens AL](#), [Lage JM](#).

[Int J Gynaecol Obstet](#). 2006 Nov;95 Suppl 1:S193-203.

**Gestational trophoblastic neoplasia. FIGO 26th Annual Report on the Results of Treatment in Gynecological Cancer.**

[Ngan HY](#), [Odicino F](#), [Maisonneuve P](#), [Creasman WT](#), [Beller U](#), [Quinn MA](#), [Heintz AP](#), [Pecorelli S](#), [Benedet JL](#).

[Obstet Gynecol](#). 2001 Mar;97(3):431-4.

**Adjuvant hysterectomy in low-risk gestational trophoblastic disease.**

[Suzuka K](#), [Matsui H](#), [Iitsuka Y](#), [Yamazawa K](#), [Seki K](#), [Sekiya S](#).

# Stage I - Stages II and III, score <7

**TABLE 3**

**Chemotherapy for low-risk gestational trophoblastic neoplasia**

Chemotherapy regimen	Primary remission rate, %
1. MTX 0.4 mg/kg (maximum 25 mg)/d IV or IM for 5 d; repeat every 14 d	87–93
2. MTX 30–50 mg/m <sup>2</sup> IM weekly	49–74
3. MTX 1 mg/kg IM d 1, 3, 5, 7; folinic acid 0.1 mg/kg IM d 2, 4, 6, 8; repeat every 15–18 d, or as needed	74–90
4. MTX 100 mg/m <sup>2</sup> IVP, then 200 mg/m <sup>2</sup> in 500 mL D5W over 12 h; folinic acid 15 mg IM or PO q 12 h for 4 doses beginning 24 h after start of MTX; repeat every 18 d, or as needed	69–90
5. Act-D 10–13 μg/kg IV qd for 5 d; repeat every 14 d	77–94
6. Act-D 1.25 mg/m <sup>2</sup> IV every 2 wk	69–90
7. Alternating MTX/Act-D regimens 1 and 5	100

ACT-D, actinomycin D; D5W, dextrose 5% in water; IM, intramuscular; IV, intravenous; IVP, intravenous push; MTX, methotrexate; PO, by mouth; qd, daily.

Lurain. *Gestational trophoblastic disease II*. *Am J Obstet Gynecol* 2011.

[Am J Obstet Gynecol](#). 2011 Jan;204(1):11-8. Epub 2010 Aug 24.

**Gestational trophoblastic disease II: classification and management of gestational trophoblastic neoplasia.**

[Lurain JR](#).

# MTX - Persistenza di GTD

MTX. Monitoraggio funzionalità epato-renale pre-terapia

Aggiungere Leucovorin se MTX > 150 mg/m<sup>2</sup>, entro 24h o al massimo entro 40h dall'inizio della terapia oppure se MTX sierico >10 micromol/L a 24h dalla prima dose

Schemi terapeutici

- 1g MTX EV bolo 100 mg/m<sup>2</sup>, poi infusione di MTX 200 mg/m<sup>2</sup> in 12h
- 8gg MTX IM 1mg/kg a giorni alterni con Leucovorin x 4 dosi
- 1 volta a settimana MTX IM 30-50 mg/m<sup>2</sup> (Gynecology Oncology Group – prima scelta se non ci sono metastasi, minori complicanze) fino a risoluzione del quadro

Complicanze: 15% nausea; 25% mucositi, blefariti, congiuntiviti; 1% neutropenia e trombocitopenia

Gynecol Oncol. 2009 Feb;112(2):353-7. Epub 2008 Dec 6.

**Evaluating methotrexate treatment in patients with low-risk postmolar gestational trophoblastic neoplasia.**

[Growdon WB](#), [Wolfberg AJ](#), [Goldstein DP](#), [Feltmate CM](#), [Chinchilla ME](#), [Lieberman ES](#), [Berkowitz RS](#).

J Clin Oncol. 2006 Jan 1;24(1):52-8.

**Early identification of resistance to first-line single-agent methotrexate in patients with persistent trophoblastic disease.**

[van Trommel NE](#), [Massuger LF](#), [Schijf CP](#), [ten Kate-Booij MJ](#), [Sweep FC](#), [Thomas CM](#).



# Dactinomicina - Persistenza di GTD

## Schemi terapeutici

- 12 mcg/kg o 0.5 mg per 5gg da ripetere ogni 2 settimane
- 1.25 mg/m<sup>2</sup> per 1 giorno da ripetere ogni 2 settimane

Maggiori complicanze (iperemesi, alopecia) rispetto al MTX, utile in caso di ridotta funzionalità epatica

Non ci sono studi randomizzati che mettono a confronto i due schemi terapeutici (risultati simili tra loro)

Actinomomicina USA per MTX resistenti-senza metastasi

# Stage II-III; WHO score $\geq 7$

Alto rischio di resistenza e ricorrenza di malattia

EMA/CO (etoposide, methotrexate, dactinomycin, cyclophosphamide e vincristina)

## **Salvage therapy (20-25%)**

EMA/EP (EMA+ etoposide e cisplatino)

Tasso di sopravvivenza >90%

[Gynecol Oncol](#). 2000 Jan;76(1):115-7.

**Prolonged remission of recurrent, metastatic placental site trophoblastic tumor after chemotherapy.**

[Randall TC](#), [Coukos G](#), [Wheeler JE](#), [Rubin SC](#).

[J Reprod Med](#). 2006 Oct;51(10):767-72.

**Primary treatment of metastatic high-risk gestational trophoblastic neoplasia with EMA-CO chemotherapy.**

[Lurain JR](#), [Singh DK](#), [Schink JC](#).

[Int J Gynaecol Obstet](#). 2006 Nov;95 Suppl 1:S193-203.

**Gestational trophoblastic neoplasia. FIGO 26th Annual Report on the Results of Treatment in Gynecological Cancer.**

[Ngan HY](#), [Odicino F](#), [Maisonneuve P](#), [Creasman WT](#), [Beller U](#), [Quinn MA](#), [Heintz AP](#), [Pecorelli S](#), [Benedet JL](#).

# Stage IV

Altissimo rischio di resistenza e progressione di malattia

EMA/CO (etoposide, methotrexate, dactinomycin, ciclofosfamide e vincristina)

Radioterapia e chirurgia per le metastasi

## **Salvage therapy**

EMA/EP (EMA+ etoposide e cisplatino)

Tasso di sopravvivenza >80%

[J Reprod Med.](#) 2010 Jul-Aug;55(7-8):296-300.

**Management of drug resistant gestational trophoblastic neoplasia.**

[Patel SM](#), [Desai A](#).

[Semin Oncol.](#) 2009 Apr;36(2):181-9.

**Management of gestational trophoblastic neoplasia.**

[Horowitz NS](#), [Goldstein DP](#), [Berkowitz RS](#).

# Stages II-IV, score $\geq 7$ – EMA/CO

TABLE 4

## Chemotherapy for high-risk gestational trophoblastic neoplasia

Day	Drug	Dosing
1	Etoposide Actinomycin D MTX	100 mg/m <sup>2</sup> IV over 30 min 0.5 mg IVP 100 mg/m <sup>2</sup> IVP, then 200 mg/m <sup>2</sup> in 500 mL D5W over 12 h
2	Etoposide Actinomycin D Folinic acid	100 mg/m <sup>2</sup> IV over 30 min 0.5 mg IVP 15 mg IM or PO every 12 h for 4 doses starting 24 h after start of MTX
8	Cyclophosphamide Vincristine	600 mg/m <sup>2</sup> IV 1.0 mg/m <sup>2</sup> IVP

IM, intramuscular; IV, intravenous; IVP, intravenous push; MTX, methotrexate.

Repeat cycle on days 15, 16, and 22 (every 2 wk).

Lurain. Gestational trophoblastic disease II. *Am J Obstet Gynecol* 2011.

[Am J Obstet Gynecol](#). 2011 Jan;204(1):11-8. Epub 2010 Aug 24.

**Gestational trophoblastic disease II: classification and management of gestational trophoblastic neoplasia.**

[Lurain JR](#).

*Obstet Gynecol*. 2004 Jun;103(6):1365-77.

**ACOG Practice Bulletin #53. Diagnosis and treatment of gestational trophoblastic disease.**

[Committee on Practice Bulletins-Gynecology, American College of Obstetricians and Gynecologists](#).

# Chirurgia - Persistenza di GTD

## Isterectomia

- perdite ematiche vaginali massive
- resistenza a vari schemi di polichemioterapia

Legatura dell'arteria uterina o ipogastrica o embolizzazione arteriosa per controllare emorragie massive

## D&C (controverso)

- debulking residui trofoblastici
- I Stadio

Necessità di una migliore definizione per «persistenza di malattia»

J Reprod Med. 2010 May-Jun;55(5-6):194-8.

**The evolving role of hysterectomy in gestational trophoblastic neoplasia at the New England Trophoblastic Disease Center.**

[Clark RM](#), [Nevadunsky NS](#), [Ghosh S](#), [Goldstein DP](#), [Berkowitz RS](#).

Gynecol Oncol. 2005 Oct;99(1):250-1; author reply 251.

**Second curettage in persistent trophoblastic disease (PTD): the need for univocal definition of PTD.**

[van Trommel NE](#), [Thomas CM](#), [Massuger LF](#), [Sweep FC](#).

Gynecol Oncol. 2004 Dec;95(3):423-9.

**The role of repeat uterine evacuation in the management of persistent gestational trophoblastic disease.**

[Pezeshki M](#), [Hancock BW](#), [Silcocks P](#), [Everard JE](#), [Coleman J](#), [Gillespie AM](#), [Tidy J](#), [Coleman RE](#)

# Metastasi - Persistenza di GTD

SNC: Radioterapia o EMA/CO +/- MTX intratecale, craniotomia in caso di complicanze potenzialmente mortali per decompressione, controllo delle perdite ematiche o per escissione malattia isolata resistente alla terapia

Fegato: embolizzazione arteriosa o se isolate resezione epatica. Non eseguire biopsie

Polmoni: se isolate e chemioresistenti (beta hCG sierica <1500 mUI/mL), PET pre-operatoria

J Reprod Med. 2006 Oct;51(10):773-6.

**Role of surgery in the management of high-risk gestational trophoblastic neoplasia.**

[Lurain JR](#), [Singh DK](#), [Schink JC](#).

J Reprod Med. 2008 Jul;53(7):513-8.

**The role of adjuvant surgery in the management of gestational trophoblastic neoplasia.**

[Cagayan MS](#), [Magallanes MS](#).

# Monitoraggio $\beta$ hCG

Durante la terapia : $\beta$ hCG ogni 7gg

Remissione di malattia: 3 valori negativi (<5 mUI/mL) in 14-21gg

Gli schemi terapeutici settimanali o bisettimanali continuano fino al terzo valore negativo.

Follow up:  $\beta$ hCG ogni mese e terapia anticoncezionale (E/P orale) per un anno