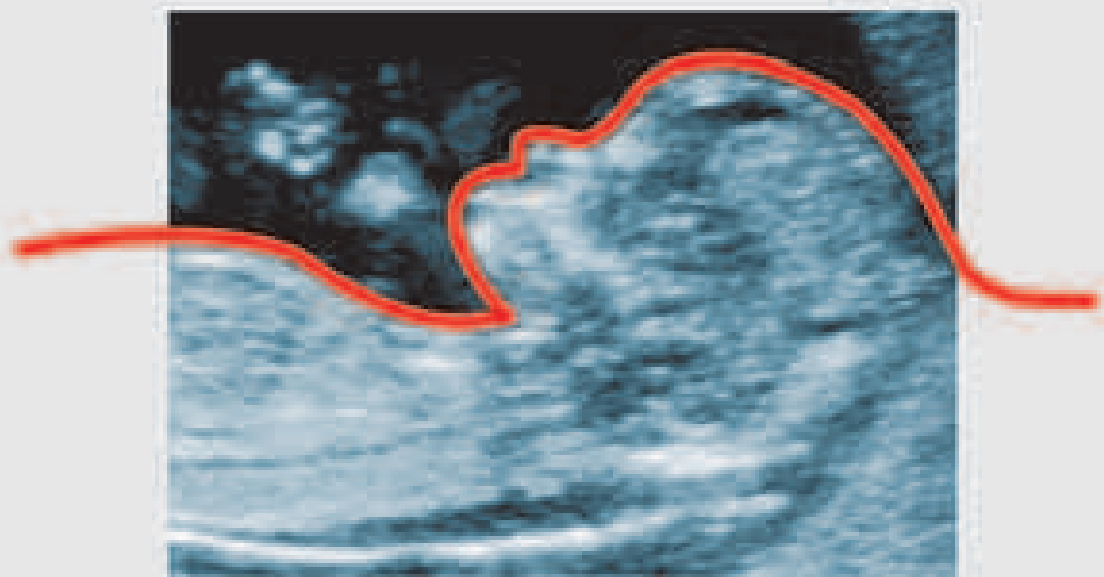


LINEE GUIDA SIEOG

**Società Italiana di
Ecografia Ostetrica e Ginecologica**

Edizione 2006



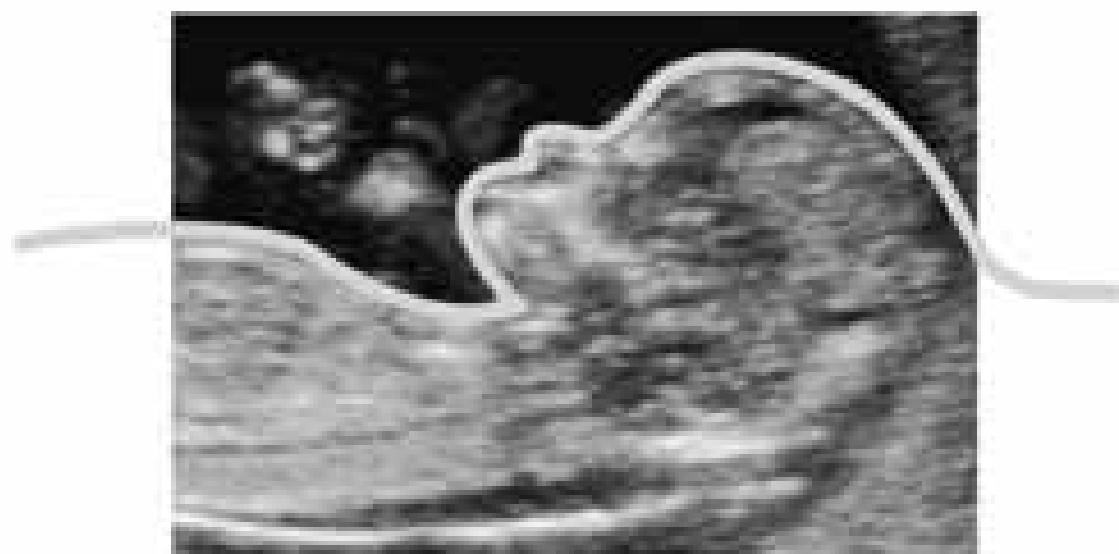SIEOG



LINEE GUIDA SIEOG

**Società Italiana di
Ecografia Ostetrica e Ginecologica**

Edizione 2006



SIEOG
Società Italiana di Ecografia Ostetrica e Ginecologica

 **EDITEAM** s.p.a.
GRUPPO EDITORIALE

ISBN 88 - 6135 - 005 - 4
978 - 88 - 6135 - 005 - 2

Copyright © 2006



Via Gennari 81, 44042 Cento (FE)
Tel. 051.904181/903368 Fax. 051.903368
<http://www.editeam.it>
e-mail: staff@editeam.it

Progetto Grafico: EDITEAM Gruppo Editoriale

Tutti i diritti sono riservati.
Nessuna parte di questa pubblicazione può essere riprodotta, trasmessa o memorizzata in qualsiasi forma e con qualsiasi mezzo senza il permesso scritto dell'Editore.

Si ringrazia la Casa Farmaceutica FINDERM s.r.l. per la diffusione del volume.

SIEOG

SOCIETA' ITALIANA DI ECOGRAFIA OSTETRICA E GINECOLOGICA

SEGRETERIA PERMANENTE E TESORERIA: Via dei Soldati, 25 ROMA

Telefax 06/686868142 Tel. 06/6875119 - C/C postale N. 20857009

www.sieog.it

CONSIGLIO DIRETTIVO 2004-2006

PRESIDENTE

Paolo Scollo (Catania)

PAST-PRESIDENT

Gian Carlo Di Renzo (Perugia)

VICEPRESIDENTI

Tiziana Frusca (Brescia)

Maria Angelica Zoppi (Cagliari)

CONSIGLIERI

Attilio Pignatelli (Bari)

Cosimo Ricco (Napoli)

Francesca Strigini (Pisa)

Francesco Torcia (Roma)

Elsa Viora (Torino)

TESORIERE

Lucia Mangiafico (Roma)

SECRETARIO

Giuseppe Canzone (Palermo)

REVISORI DEI CONTI

Giuseppe Ettore (Catania)

Luigi Triolo (Palermo)

PROBI VIRI

Vincenzo D'Addario (Bari)

Pasquale Martinelli (Napoli)

Giovanni Monni (Cagliari)



Cari Soci,

è con estremo piacere che, a conclusione del mandato di questo Consiglio di Presidenza, presentiamo la revisione delle Linee Guida, già frutto dell'appassionato lavoro dei Colleghi che ci hanno preceduto ai vertici della Società sia nel 1996 che nel 2002.

Sicuramente questo è stato, fra i tanti, uno degli obiettivi perseguiti con maggiore costanza in primo luogo per non venir meno all'impegno preso per iscritto nella precedente edizione, che indicava la necessità di aggiornamento delle Linee Guida ogni 3 anni.

L'utilizzo delle Linee Guida sempre più diffuso nelle Aule di Tribunale, che vedono fin troppo spesso protagonisti i Medici della nostra specialità, fa sì che solo una loro costante revisione possa ottimizzarne la consultazione e l'impiego.

La continua evoluzione della diagnostica ecografica in ginecologia ed in ostetricia e l'acquisizione costante di dati scientifici relativi all'uso delle varie metodiche in ambito clinico, hanno reso necessario un lavoro di rifinitura di quanto precedentemente ed efficacemente pubblicato.

Le novità più significative sono rappresentate dall'inserimento dello studio degli efflussi ventricolari del cuore fetale nell'ambito dell'esame di screening del secondo trimestre, da alcune revisioni relativamente ai capitoli sul Doppler, sul parto pretermine e sulla mammella e da nuove puntualizzazioni relative al capitolo sulla diagnosi prenatale invasiva con particolare riferimento alle gravidanze gemellari.

Si è sentita inoltre la necessità di aggiungere tre nuovi capitoli relativi allo screening per la trisomia 21, alla sonoisterografia ed alla sonoisterosalpingografia, che hanno avuto notevole diffusione negli ultimi tempi.

Non è stato invece ritenuto utile, al momento attuale, redigere Linee Guida relative all'ecografia 3D-4D il cui impiego è ancora oggetto di valutazione da parte della comunità scientifica.

Il lavoro pianificato e portato a termine dal Consiglio di Presidenza è stato possibile grazie alla collaborazione di Soci tradizionalmente ed affettivamente legati alla cultura ed allo stile SIEOG, i quali hanno generosamente e tempestivamente aderito alla richiesta di rivedere quanto precedentemente riportato o di produrre in tempi brevi i nuovi capitoli.

VI

A tutti indistintamente va il ringraziamento per quanto è stato possibile realizzare.

Un ringraziamento particolare, infine, alla Editeam Gruppo Editoriale s.a.s., nella persona della Dr.ssa Franca Golisano e dei suoi collaboratori che hanno, in tempi brevissimi, coagulato e reso fruibile il lavoro svolto dai nostri colleghi, aggiungendo con la nuova veste grafica un tocco più armonioso ed elegante al volume.

Il nostro desiderio ed augurio è quello che la diffusione di queste Linee Guida possa essere di giovamento sia per coloro che si avvicinano alla disciplina, sia per coloro che, con più esperienza, cercano una validazione del loro operato in riferimenti concreti.

In ambito medico legale, infine, giudici, avvocati, assicuratori, consulenti, periti di parte e parti offese possono trovare qui una risposta tecnica e chiara ai loro quesiti in casi di malpractice o mancata diagnosi, nel convincimento comune che siano soprattutto i Pazienti a poter beneficiare di una diagnostica condotta da professionisti attenti ed aggiornati sulle caratteristiche della propria attività.

Francesco Torcia
Coordinatore Linee Guida

Paolo Scollo
Presidente SIEOG

Indice

Prefazione	pag.	1
Ecografia Ostetrica nel Primo Trimestre	»	7
Ecografia Ostetrica nel Secondo Trimestre	»	11
Ecografia Ostetrica nel Terzo Trimestre	»	17
Informazioni sulla Ecografia Ostetrica	»	23
Screening prenatale della Sindrome di Down	»	25
Ecocardiografia Fetale	»	31
Velocimetria Doppler in Gravidanza	»	41
Ecografia Transvaginale nel rischio di Parto Pretermine	»	47
Diagnosi Prenatale Invasiva	»	51
• Prelievo dei villi coriali	»	53
• Amniocentesi	»	59
• Cordocentesi	»	65
• Atto di Consenso ad essere sottoposta a prelievo Ostetrico per Diagnosi Prenatale Invasiva	»	72
Office Ecografia (<i>o ecografia di supporto</i>) in Ostetricia e Ginecologia	»	73
Ecografia Ginecologica	»	77
Sonoisterografia	»	83
Sonoisterosalpingografia	»	89
Ecografia della Mammella	»	101
Glossario	»	107



Prefazione

Introduzione, obiettivi e metodologia

Data di Pubblicazione: 23 Settembre 2006

Estensori. Gli estensori delle presenti Linee Guida sono i **componenti del Consiglio di Presidenza** (Società Italiana di Ecografia Ostetrico-Ginecologica e Metodologie Biofisiche) SIEOG 2004-2006:

<i>Paolo Scollo</i>	(Presidente, Catania)
<i>Gian Carlo Di Renzo</i>	(Past-President, Perugia)
<i>Tiziana Frusca</i>	(Vice Presidente, Brescia)
<i>Maria Angelica Zoppi</i>	(Vice Presidente, Cagliari)
<i>Attilio Pignatelli</i>	(Consigliere, Bari)
<i>Cosimo Ricco</i>	(Consigliere, Napoli)
<i>Francesca Strigini</i>	(Consigliere, Pisa)
<i>Francesco Torcia</i>	(Consigliere, Roma)
<i>Elsa Viora</i>	(Consigliere, Torino)
<i>Lucia Mangiafico</i>	(Tesoriere, Roma)
<i>Giuseppe Canzone</i>	(Segretario, Palermo)

Con la collaborazione dei Soci (elencati in ordine alfabetico):

<i>Annalisa Amadio</i>	(Roma)
<i>Vincenzo D'Addario</i>	(Bari)
<i>Corrado Debbi</i>	(Reggio Emilia)
<i>Giancarlo Dolfin</i>	(Torino)
<i>Giuseppe Ettore</i>	(Catania)
<i>Caterina Exacoustos</i>	(Roma)
<i>Enrico Ferrazzi</i>	(Milano)
<i>Giovanni Battista La Sala</i>	(Reggio Emilia)
<i>Paolo Martinelli</i>	(Napoli)
<i>Lucia Masini</i>	(Roma)
<i>Dario Paladini</i>	(Napoli)
<i>Nicola Rizzo</i>	(Bologna)
<i>Maria Elisabetta Romanini</i>	(Roma)
<i>Clara Sacchini</i>	(Reggio Emilia)
<i>Tullia Todros</i>	(Torino)
<i>Paolo Volpe</i>	(Bari)

Revisori. Le Linee Guida presentate in questo volume sono state già a suo tempo revisionate dalle seguenti tipologie di esperti: **Epidemiologo** (*Pierpaolo Mastroiacovo*, Direttore Centro Internazionale di Epidemiologia dei Difetti Congeniti e Malformativi, Università Cattolica, Roma), **Esperto in Verifica di Qualità** (*Francesca Vanara*, Esperto in Verifica di Qualità in Medicina, Università di Torino e Direttore Istituto per l'Analisi dello Stato Sociale, Milano), **Tribunale per i Diritti del Malato** (*Maria Paola Costantini*, Componente Direzione Nazionale Tribunale per i Diritti del Malato, Roma), **Medico Legale** (*Claudio Buccelli*, Direttore Istituto Medicina Legale, Università Federico II, Napoli).

Definizione di Linee Guida. Le Linee Guida sono raccomandazioni di comportamento clinico, prodotte attraverso un processo sistematico, allo scopo di assistere medici e pazienti nel decidere quali siano le modalità di assistenza più appropriate in specifiche circostanze cliniche.

Categoria. Screening, Diagnosi, Prognosi, Trattamento.

Specialità clinica. Ostetricia e Ginecologia.

Tipologia di utilizzatore. Operatore con competenze ostetrico-ginecologiche che sia in grado di eseguire un esame secondo le raccomandazioni di seguito riportate nelle Linee Guida.

Potenziali utilizzatori. Per favorire l'accesso alle strutture di riferimento per l'ecografia ostetrico-ginecologica e per rendere trasparenti i rapporti tra utente ed esperto del settore, si ritiene che queste Linee Guida siano rivolte anche alle seguenti categorie:

Popolazione femminile
Medici di Medicina Generale
Medici Specialisti in Ostetricia e Ginecologia non esperti in Ecografia
Medici Specialisti in altre discipline
Ostetriche
Magistrati
Avvocati
Assicuratori.

Tipologia di paziente. Popolazione femminile, in gravidanza e non in gravidanza.

Obiettivi delle presenti Linee Guida:

- Definire le finalità di ogni specifico esame ecografico, cioè che cosa si propone ciascun esame;
- Definire le indicazioni di ogni esame ecografico, cioè della popolazione a cui offrire l'esame ecografico;
- Indicare i requisiti tecnologici della strumentazione;
- Indicare la modalità di esecuzione dell'esame;
- Riportare l'accuratezza attesa dall'esame ecografico;
- Indicare le modalità di refertazione.

Tipologia di prestazione oggetto delle Linee Guida. Ecografia Ostetrica e Ginecologica. Approccio transaddominale e transvaginale. Sonoisterografia. Sonoisterosalpingografia. Ecografia Mammaria.

Elenco degli argomenti oggetto delle presenti Linee Guida.

- Ecografia Ostetrica nel Primo, Secondo e Terzo trimestre, con nota informativa
- Screening prenatale per la Sindrome di Down
- Ecocardiografia Fetale
- Velocimetria Doppler in Gravidanza
- Ecografia Transvaginale nel monitoraggio del Parto Pretermine
- Diagnosi Prenatale Invasiva, con proposta di modulo di Consenso Informato
- Office Ecografia o Ecografia di supporto
- Ecografia Ginecologica
- Sonoisterografia
- Sonoisterosalpingografia
- Ecografia della Mammella.

Metodologia della raccolta dati (banche dati).

Per la stesura delle presenti Linee Guida, sono state consultate le pubblicazioni attinenti edite in campo internazionale e nazionale. Per le pubblicazioni internazionali, è stata consultata la MEDLINE (www.nih.nlm.gov) e la Cochrane Library (www.update-software.com/cochrane), ove attinente. E' stata inoltre eseguita, sempre su Internet, una ricerca accurata per verificare l'esistenza di analoghe Linee Guida edite da organismi nazionali e/o internazionali. Allo scopo, sono stati verificati, tra gli altri, i siti Web di: National Guideline ClearingHouse (www.icbd.org), International Society of Ultrasound in Obstetrics and Gynecology (www.isuog.org), American College of Obstetricians and Gynecologists (www.acog.org), Royal College of Obstetricians and Gynecologists (www.rcog.org.uk), Canadian Society of Obstetricians and Gynecologists (www.sogc.medical.org/SOGnet/index_e.shtml) ed European Association of Perinatal Medicine (www.eapm.it).

Ove necessario sono state utilizzate altre banche dati specificamente indicate in ogni singola Linea Guida.

Per ciò che concerne le pubblicazioni nazionali, sono stati consultati gli Atti dei Congressi SIEOG e SIGO (Società Italiana di Ginecologia ed Ostetricia) e le Linee Guida precedentemente pubblicate dalla SIEOG nel 2002.

Valutazione delle pubblicazioni selezionate.

E' stata adottata la seguente classificazione:

- Evidenza I-a Meta-analisi di Randomized Clinical Trials (RCT);
- Evidenza I-b > 1 RCT;
- Evidenza I-c 1 RCT;
- Evidenza II-a Meta-analisi di studi osservazionali (coorte o caso-controllo);
- Evidenza II-b uno o più studi di coorte ben disegnati;
- Evidenza II-c uno o più studi caso-controllo;
- Evidenza III studi comparativi temporali, di correlazione, descrittivi o case-series;
- Evidenza IV opinioni di esperti basate su esperienza clinica, rapporti di Commissioni.

Metodologia seguita per arrivare al consenso sul livello di raccomandazione.

Le valutazioni espresse all'interno dei gruppi di studio derivanti dall'analisi della letteratura sono state rilevate e messe a confronto, in modo che ciascuno dei partecipanti potesse rivedere i propri giudizi dopo avere conosciuto quelli degli altri, per favorire la correzione e la convergenza delle diverse posizioni, per ottenere la verifica ed il perfezionamento del consenso intorno alla formulazione delle raccomandazioni.

Classificazioni delle raccomandazioni in base al livello di evidenza nelle banche dati utilizzate nelle presenti Linee Guida.

Per la definizione del livello di evidenza che sostiene le raccomandazioni di maggior interesse clinico, è stata utilizzata la seguente classificazione (NHS Executive 1996: Clinical Guidelines: using clinical guidelines to improve patient care within the NHS. Department of Health UK) che articola le raccomandazioni in 3 livelli:

- **Livello A** - Raccomandazioni basate su buone e concordi evidenze scientifiche.
- **Livello B** - Raccomandazioni basate su evidenze scientifiche limitate o non unanimemente concordi.
- **Livello C** - Raccomandazioni basate principalmente su opinioni di esperti e/o Consensus.

Implementazione: Si prevede che le seguenti Linee Guida vengano utilizzate dagli operatori di Ecografie Ostetriche e Ginecologiche in Italia.

Processo di Valutazione delle Linee Guida: E' prevista una valutazione dell'effettiva capacità delle presenti Linee Guida di modificare i comportamenti e di migliorare gli esiti clinici per cui sono state prodotte, secondo procedure in via di definizione.

Aggiornamento. Ogni 3 anni. Qualora vi fossero importanti innovazioni tecnologiche, fisiopatologiche e/o diagnostiche, verrà pubblicata un'integrazione.

Diffusione. Verranno distribuite ai Soci SIEOG e rese disponibili online (www.sieog.it).

Le presenti Linee Guida sono state discusse durante l'Assemblea Straordinaria della SIEOG che si è tenuta a Bari il 30 Giugno 2006, in occasione del Corso di Neurosonologia Fetale.

ECOGRAFIA OSTETRICA NEL PRIMO TRIMESTRE

1. Finalità dell'esame ecografico nel primo trimestre (°)

- 1.1 Visualizzazione dell'impianto in sede uterina della camera ovulare (o sacco gestazionale) ed il loro numero.
- 1.2 Visualizzazione della presenza dell'embrione/feto (°°), del loro numero e dell'attività cardiaca.
- 1.3 Datazione della gravidanza.

- (°) *Per primo trimestre si intende il periodo di età gestazionale fino a 13 settimane e 6 giorni.*
- (°°) *Si definisce "embrione" il prodotto del concepimento fino a 10 settimane compiute (pari a 10 settimane e 0 giorni di età gestazionale), si definisce "feto" da 10 settimane e 1 giorno in poi.*

2. Indicazioni all'esame ecografico nel primo trimestre

- 2.1 Perdite ematiche vaginali e/o dolore pelvico (Evidenza II-a. **Livello di raccomandazione A**).
- 2.2 Discrepanza fra volume uterino rilevato all'esame obiettivo e volume atteso per l'età gestazionale anamnestica (Evidenza II-a. **Livello di raccomandazione A**).
- 2.3 Datazione (Evidenza II-c. Livello di raccomandazione B).
- 2.4 Rischio specifico per malformazione fetale (Evidenza II-c. Livello di raccomandazione B).
- 2.5 Richiesta di diagnosi prenatale invasiva (Evidenza IV. Livello di raccomandazione C).

- 2.6 Pazienti a basso rischio ed in assenza di indicazioni specifiche (Evidenza IV. Livello di raccomandazione C).

3. Requisiti tecnologici della strumentazione

- 3.1 L'esame può essere effettuato per via transaddominale o transvaginale con ecografo in tempo reale dotato di sonda addominale di almeno 3,5 MHz e/o di sonda vaginale di almeno 5 MHz. E' consigliato l'esame per via transvaginale nelle situazioni in cui l'esame eseguito per via transaddominale non sia dirimente e viceversa.

4. Modalità di esecuzione dell'esame

- 4.1 Vanno ricercati i seguenti parametri:
- Presenza o assenza di camera ovulare all'interno dell'utero.
 - Identificazione di embrione/feto.
 - Numero di embrioni/feti.
 - Presenza o assenza dell'attività cardiaca rilevata in B-mode o in M-mode. E' sconsigliato l'utilizzo del Doppler pulsato o colore per la rilevazione dell'attività cardiaca nel periodo embrionale (fino a 10 settimane e 0 giorni).
 - Misura della camera ovulare (o sacco gestazionale o SG), se non è visualizzabile l'embrione. Della camera ovulare (CO o SG) va considerato il diametro medio, ponendo i calibri interno-interno, ottenuto dalla media di 3 diametri (longitudinale, trasversale, antero-posteriore) misurati in due scansioni dell'utero (longitudinale e trasversale).
 - Misura dell'embrione/feto: lunghezza cranio-caudale (CRL) e/o diametro biparietale (BPD o DBP). Il CRL va misurato con l'embrione/feto in scansione sagittale, in posizione neutra (né iperesteso né iperflesso), escludendo il sacco vitellino. Il CRL misurato fra 7 e 11 settimane ha una accuratezza di $\pm 3-4$ giorni nel 95% dei casi. Si consiglia la misura del BPD a partire da 12 settimane compiute. Il BPD misurato fra 12 e 16 settimane (più di 21 mm) ha un'accuratezza di $\pm 3-4$ giorni nel 95% dei casi. Le curve di riferimento utilizzate possono essere scelte da ogni operatore/centro; è consigliato indicare nel referto i valori di riferimento per ogni settimana. Va effettuata la ridatazione ecografica solo se i valori biometrici rilevati non sono compresi nei limiti di normalità della curva di riferimento e se la discrepanza fra età gestazionale anamnestica ed età gestazionale ecografica è uguale o superiore ad una settimana.
 - Valutazione delle regioni annessiali e della morfologia uterina.

- 4.2 In caso di gravidanze plurime è necessario valutare la corionicità/ammionicità (Evidenza II-a. **Livello di raccomandazione A**).
- 4.3 L'esame ecografico nel primo trimestre di gravidanza non ha come finalità la ricerca di eventuali malformazioni dell'embrione/feto. Qualora si osservi un quadro ecografico sospetto per malformazione è consigliato effettuare un approfondimento diagnostico (Evidenza III. Livello di raccomandazione B).
- 4.4 Diagnosi di aborto interno. Si può formulare diagnosi di "aborto interno" se (Evidenza II-a. **Livello di raccomandazione A**):
- non si visualizza l'attività cardiaca in un embrione con CRL uguale o superiore a 5 mm (se l'esame è eseguito per via transvaginale) o con CRL uguale o superiore a 10 mm (se l'esame è effettuato per via transaddominale),
 - non si visualizza l'embrione in una camera ovulare con diametro medio uguale o superiore a 20 mm (se l'esame è eseguito per via transvaginale) o con diametro uguale o superiore a 25 mm (se l'esame è effettuato per via transaddominale). Se i criteri precedenti non sono soddisfatti, è opportuno ripetere l'esame ecografico dopo una settimana, salvo diversa indicazione clinica.
- 4.5 Diagnosi di gravidanza ectopica. La diagnosi ecografica di gravidanza ectopica non è sempre fattibile. Essa si basa sia su segni diretti (visualizzazione di camera ovulare e/o embrione in sede extra-uterina) sia su segni indiretti (utero vuoto, versamento in sede pelvica, massa annessiale). E' possibile la diagnosi ecografica di gravidanza ectopica nel 79-85% dei casi e nello 0,5-1% dei casi si ha una diagnosi "falsamente positiva". Si ottengono migliori risultati (in termini di sensibilità/specificità), se si utilizzano in modo integrato i dati ecografici e quelli biochimici (dosaggio sul sangue materno dell'ormone HCG e/o della subunità beta). Si considera che, con un valore di β hCG uguale o superiore a 1.000 UI/ml, si debba visualizzare la camera ovulare in sede endouterina con un esame eseguito per via transvaginale; se ciò non avviene va posto il sospetto di gravidanza ectopica (Evidenza II-a. **Livello di raccomandazione A**).
- 4.6 L'esame ecografico per la misura della translucenza nucale deve essere effettuato solo alle donne che lo richiedono e solo da operatori accreditati da Società Scientifiche nazionali o internazionali, i quali abbiano ricevuto un adeguato training teorico e pratico, e siano sottoposti a controlli periodici di qualità. Le possibi-

lità ed i limiti della translucenza come test di screening per le patologie fetali (trisomia 21, cardiopatie ecc.) devono essere illustrate in modo comprensibile alla donna, preferibilmente con foglio informativo scritto. Il referto scritto deve comprendere il rischio stimato per la trisomia 21, considerando i parametri ecografici ed anamnestici (Evidenza II-a. **Livello di raccomandazione A**). Alle Pazienti a rischio elevato di cromosomopatia ricalcolato con la translucenza nucale, deve essere offerta la possibilità di eseguire una diagnosi prenatale invasiva.

5. Refertazione scritta

Deve essere sempre redatto un referto scritto in cui sono segnalati i seguenti dati:

- Indicazione all'esame.
- Sede e numero di camere ovariali.
- Numero di embrioni/feti, presenza o assenza di attività cardiaca.
- Corionicità/amnionicità in caso di gravidanza plurima.
- Misura del diametro medio della camera ovariale (se non è evidenziabile l'embrione) oppure della lunghezza cranio-caudale (CRL) oppure del diametro biparietale (BPD o DBP). I valori biometrici devono essere comparati con la curva di riferimento utilizzata segnalando se la datazione ecografica corrisponde all'età gestazionale anamnestica. Se i valori biometrici rilevati non corrispondono, la ridatazione (che non deve essere inferiore ad una settimana) va refertata.
- Eventuali anomalie uterine e/o annessiali.
- Eventuali consigli per controlli ecografici successivi.
- Eventuali limiti dell'esame (obesità, non accettazione della donna ad effettuare l'esame per via transvaginale in caso di reperto non dirimente all'esame eseguito per via transaddominale, ecc.).
- Eventuale documentazione iconografica, ove l'operatore ritenga opportuno allegarla.
- Data e firma dell'operatore.

ECOGRAFIA OSTETRICA NEL SECONDO TRIMESTRE

1. Finalità dell'esame ecografico nel secondo trimestre (°)

- 1.1 Determinazione del numero dei feti.
- 1.2 Datazione della gravidanza.
- 1.3 Valutazione dell'anatomia fetale.

(°) Per secondo trimestre si intende il periodo di età gestazionale compreso tra 14 settimane compiute (pari a 14 settimane e 0 giorni) e 26 settimane compiute (pari a 26 settimane e 0 giorni).

2. Indicazioni all'esame ecografico nel secondo trimestre

- 2.1 Datazione della gravidanza, qualora non sia disponibile l'ecografia del primo trimestre (Evidenza I-a. **Livello di raccomandazione A**).
- 2.2 Identificazione delle gravidanze plurime, qualora non sia disponibile l'ecografia del primo trimestre (Evidenza I-a. **Livello di raccomandazione A**).
- 2.3 Perdite ematiche vaginali (Evidenza IV. **Livello di raccomandazione A**).
- 2.4 Rischio specifico di malformazione fetale (Evidenza I-b. Livello di raccomandazione B).
- 2.5 Richiesta di diagnosi prenatale invasiva (Evidenza IV. Livello di raccomandazione C).
- 2.6 Pazienti a basso rischio, in assenza di indicazioni specifiche (Evidenza I-c. Livello di raccomandazione B).

3. Requisiti tecnologici della strumentazione

- 3.1. L'esame si esegue per via transaddominale con ecografo in tempo reale dotato di sonda addominale di almeno 3,5 MHz.

4. Modalità di esecuzione dell'esame

- 4.1 Vanno ricercati i seguenti parametri:
- Numero dei feti.
 - Presenza o assenza dell'attività cardiaca fetale.
 - Valutazione della amnionicità e, se possibile, della corionicità, in presenza di gravidanza plurima in cui non sia stato eseguito l'esame ecografico nel primo trimestre.
 - Placenta: localizzazione.
 - Liquido amniotico: valutazione della quantità, anche soggettiva.
- 4.2 Datazione della gravidanza, qualora non sia stato eseguito l'esame ecografico nel primo trimestre: prevede la misura del BPD, eventualmente integrata con altri parametri biometrici (lunghezza di un femore, circonferenza cranica, diametro trasverso del cervelletto) (Evidenza III. **Livello di raccomandazione A**).
- Va effettuata una ridatazione ecografica solo se i valori biometrici rilevati non sono compresi nei limiti di normalità della curva di riferimento utilizzata, e se la discrepanza tra età gestazionale anamnestica ed età gestazionale ecografica è uguale o superiore a due settimane (Evidenza IV. Livello di raccomandazione B). Le curve di riferimento utilizzate possono essere scelte da ogni operatore/centro; è consigliato indicare nel referto i valori di riferimento per ogni settimana.
- 4.3 Valutazione dell'anatomia fetale: la morfogenesi fetale è un evento evolutivo, che non può essere colto in maniera omnicomprensiva con un unico esame ecografico; qualora l'esame sia finalizzato allo studio dell'anatomia fetale e al riconoscimento/esclusione di patologie malformative maggiori, se ne consiglia l'esecuzione tra le 19 e le 21 settimane di età gestazionale (Evidenza IV. Livello di raccomandazione B). A questa epoca gestazionale la sensibilità media dell'ecografia è limitata, e varia in relazione all'apparato in esame (Tabella I). Un rischio anamnestico o attuale richiede approfondimenti specifici e mirati (Evidenza III. Livello di raccomandazione B).

Tabella I SENSIBILITÀ DELLO SCREENING ECOGRAFICO DELLE MALFORMAZIONI FETALI						
	S.N.C. %	G.E. %	Ur. %	Sch. %	Cardiov. %	Sensibilità media %
Bernaschek	68,3	46	73	53	30	50,0
Anderson	90	72	85	31	36	58,3
Chambers	92,1	24	88,4	25	18,4	50,9
Stoll	76,7	47,3	64,1	18,2	16,5	37,8
Grandjean	88,3	53,7	88,5	36,6	38,8§	61,4
Queisser-Luft	68,6	42,3	24,1	//	5,9	30,3
Legenda: SNC Sistema nervoso centrale GE Apparato Gastro-enterico Ur Apparato uropoietico Schel Apparato scheletrico Cardiov Apparato cardiovascolare § Sensibilità per le cardiopatie maggiori						
NB. La sensibilità riportata si riferisce alle malformazioni rilevate nel secondo e terzo trimestre, in studi multicentrici.						

Vanno ricercate e/o misurate le seguenti strutture:

Estremo cefalico

Misura del diametro biparietale (BPD) e della circonferenza cranica (CC).

Misura dell'ampiezza del trigono ventricolare.

Misura del diametro trasverso del cervelletto.

Visualizzazione delle orbite.

Colonna vertebrale

Scansione longitudinale della colonna.

Torace

Visualizzazione dei polmoni.

Situs cardiaco.

Scansione "quattro camere cardiache".

Connessione ventricolo-arteriosa sinistra (efflusso sinistro)*

Connessione ventricolo-arteriosa destra (efflusso destro)*

(*) Diverse evidenze sono state pubblicate, negli ultimi 3 anni, relativamente all'incremento della detection rate per le cardiopatie congenite,

nel caso in cui il test di screening sia esteso agli efflussi. Inoltre, va considerato che, le cardiopatie per le quali la diagnosi prenatale migliora anche l'outcome postnatale (ad esempio Trasposizione dei Grossi Vasi e Fallot) sono prevalentemente diagnosticabili solo con la scansione degli efflussi.

Pertanto, si ritiene vi siano i presupposti per includere la valutazione delle connessioni ventricolo-arteriose nell'esame di screening. E' necessario, tuttavia sottolineare come tali scansioni non siano semplici da eseguire: a tal fine può essere necessario un training anche di diversi anni^{1,2} (Figg. 1, 2). Considerate le difficoltà tecniche sopra menzionate, si ritengono valide, come procedure di screening e limitatamente al prossimo triennio, sia la sola scansione 4 camere che la 4 camere + efflussi. Nel caso in cui la procedura eseguita non includa la valutazione degli efflussi, la paziente deve essere preventivamente informata della differente potenzialità diagnostica.

La sola scansione 4 camere non sarà più ritenuta sufficiente per lo screening delle cardiopatie congenite dalla fine del suddetto triennio.

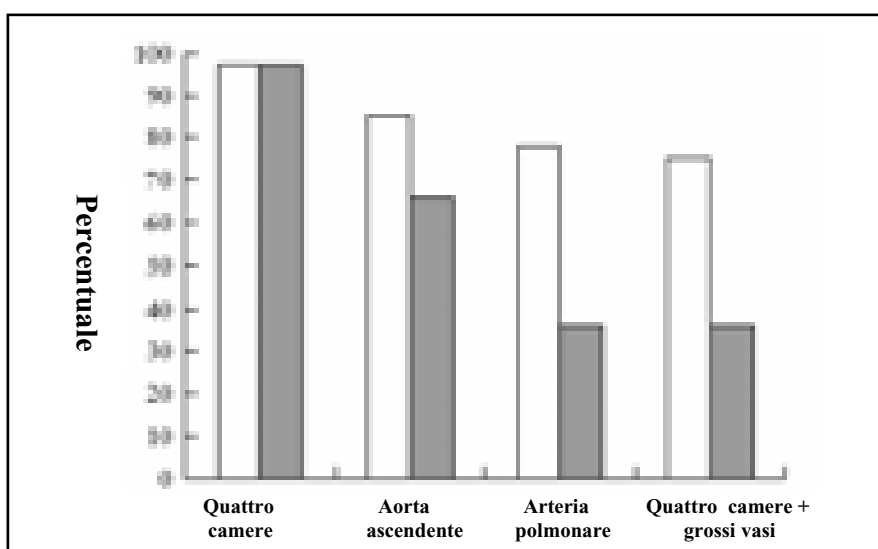


Figura 1: Il grafico evidenzia le percentuali in cui la scansione quattro camere e/o assi lunghi sono ottenute in relazione dell'esperienza dell'operatore, in 3000 feti. **Colonna bianca:** operatore esperto. **Colonna grigia:** operatore meno esperto.

- 1) Tegnander E., Eik-Nes S.H. *The examiner's ultrasound experience has significant impact on the detection rate of congenital heart defects at the second trimester fetal examination.* *Ultrasound Obstet Gynecol* 2006; 28: 8-14.
- 2) Sharland G. *Routine fetal cardiac screening: what are we doing and what should we do?* *Prenat Diagn* 2004; 24: 1123-29.




Figura 2: Il grafico evidenzia il miglioramento della capacità, in un intervallo di tempo di cinque anni, di ottenere le quattro camere e gli assi lunghi in 3000 esami effettuati, in relazione all'esperienza dell'operatore. **Linea non tratteggiata:** Operatore esperto. **Linea tratteggiata con quadrati:** Operatore con esperienza di 5 anni. **Linea tratteggiata con triangoli:** Operatore con esperienza di 3 anni. **X:** Operatore con esperienza inferiore a 1 anno.

Addome

Misura della circonferenza addominale (CA).

Visualizzazione dello stomaco e profilo della parete addominale anteriore.

Visualizzazione di reni (§) e vescica.

La presenza o assenza di uno dei due reni nella rispettiva loggia renale può non essere accertabile con sicurezza.

(§) Possono sussistere difficoltà alla visualizzazione di entrambi i reni nel secondo trimestre

Arti

Visualizzazione delle ossa lunghe dei quattro arti.

Visualizzazione (esclusivamente in termini di presenza/assenza) delle estremità (mani e piedi), senza identificazione delle dita.

Misura della lunghezza di un femore.

Liquido amniotico

Valutazione della quantità, anche soggettiva

Placenta

Localizzazione

- 4.4 In presenza di un reperto ecografico sospetto per malformazione è consigliato un approfondimento diagnostico (evidenza III-Livello di raccomandazione B).

- 4.5 Non è un obiettivo dell'ecografia del secondo trimestre lo screening delle anomalie cromosomiche mediante la ricerca dei marcatori ecografici di cromosomopatia. Qualora uno o più di questi marcatori venisse rilevato, è indicato un counselling appropriato (evidenza III - Livello di raccomandazione B).

5. Refertazione scritta

Deve essere sempre redatto un referto scritto in cui sono segnalati i seguenti dati:

- Numero dei feti, presenza o assenza di attività cardiaca.
- Amnionicità/corionicità in presenza di gravidanza plurima (qualora non sia stato eseguito l'esame ecografico del primo trimestre).
- Localizzazione della placenta.
- Valutazione della quantità di liquido amniotico.
- Tutti i parametri biometrici e gli aspetti morfologici illustrati nella "Modalità di esecuzione dell'esame". I dati biometrici devono essere comparati con le curve di riferimento, segnalando se la datazione ecografica corrisponde all'età gestazionale anamnestica. Se non vi è corrispondenza, e se la gravidanza non è stata datata nel primo trimestre, deve essere refertata la ridatazione che non deve essere inferiore a due settimane.
- Eventuali limiti tecnici dell'esame (obesità materna, posizione sfavorevole del feto ecc.) che impediscono/limitano lo studio morfologico del feto.
- I rilievi sospetti o patologici, che devono costituire un motivo di approfondimento diagnostico.
- Eventuali consigli per controlli successivi.
- Eventuale documentazione iconografica, ove l'operatore ritenga opportuno allegarla.
- Data e firma dell'operatore.

ECOGRAFIA OSTETRICA NEL TERZO TRIMESTRE

1. Finalità dell'esame ecografico nel terzo trimestre

- 1.1 Valutazione della crescita fetale.
- 1.2 Valutazione della quantità di liquido amniotico e dell'inserzione placentare.

2. Indicazioni all'esame ecografico nel terzo trimestre

- 2.1 Rischio anamnestico o attuale di patologia della crescita fetale: patologia materna associata con patologia della crescita fetale (ipertensione, diabete, ecc.); sospetto clinico di ipo o ipersviluppo uterino; gravidanza plurima (Evidenza III - Livello di raccomandazione B).
- 2.2 Perdite ematiche vaginali (Evidenza III - Livello di raccomandazione B).
- 2.3 Sospette anomalie del liquido amniotico (polidramnios o oligoamnios) e di inserzione placentare (Evidenza III - Livello di raccomandazione B).
- 2.4 Sospette malformazioni o malformazioni già diagnosticate a carattere evolutivo (Evidenza III - Livello di raccomandazione B).
- 2.5 Gravidanza a > 41 settimane di età gestazionale (valutazione della quantità di liquido amniotico) (Evidenza III - Livello di raccomandazione C).
- 2.6 Gravidanza a basso rischio ed in assenza di indicazioni specifiche (Evidenza I-a. Livello di raccomandazione C).

3. Requisiti tecnologici della strumentazione

L'esame si esegue per via transaddominale con ecografo in tempo reale dotato di sonda addominale di almeno 3,5 MHz.

Il ricorso alla sonda transvaginale (di almeno 5 MHz) può essere necessario principalmente per valutare il rapporto fra la placenta e l'orifizio uterino interno

4. Modalità di esecuzione dell'esame

4.1 Valutazione della situazione, presentazione ed attività cardiaca fetale.

4.2 Valutazione della quantità di liquido amniotico e della localizzazione della placenta.

4.2.1 Per quanto riguarda il liquido amniotico è sufficiente una valutazione soggettiva (quantità normale, ai limiti inferiori della norma, oligoamnios ecc.).

4.2.2 Per quanto riguarda la placenta è importante, se l'inserzione appare bassa, con l'approccio transaddominale, definire il suo rapporto con l'orifizio uterino interno. A tale scopo, può essere utile, talvolta, l'ecografia transvaginale.

4.3 Biometria. Misurazione di:

- Diametro biparietale (BPD) e possibilmente circonferenza cranica (CC). Quest'ultima è utile nei casi di dolicocefalia o brachicefalia.
- Circonferenza addominale (CA).
- Lunghezza di un femore.

La biometria del terzo trimestre non deve **mai** essere utilizzata per datare la gravidanza. L'età gestazionale deve sempre essere definita **prima** di iniziare un esame nel terzo trimestre. Essa può essere stabilita o in base alla data di un'ultima mestruazione certa o in base ad un'ecografia eseguita entro le 22 settimane di età gestazionale. I valori biometrici ottenuti devono essere raffrontati con i valori di riferimento della settimana definita ad inizio esame. Nei casi in cui l'età gestazionale sia ignota, una stima dovrà avvalersi di tutti i dati clinici ed anamnestici disponibili, della misura ecografica delle variabili biometriche sopra elencate, della valutazione della quantità di liquido amniotico e della valutazione della velocità di crescita delle variabili biometriche stesse rimisurate a distanza di 2-3 settimane.

La stima del peso fetale, basata sulle misure delle variabili biometriche, è inficiata da un errore che è uguale o superiore al $\pm 10\%$: non è raccomandata, se non in casi selezionati (Evidenza IV - Livello di raccomandazione C).

4.4 Anatomia. Lo studio deve includere: ventricoli cerebrali, 4-camere cardiache, stomaco, reni, vescica.

Il riconoscimento delle malformazioni non è un obiettivo specifico dell'ecografia del terzo trimestre nelle gravidanze a basso rischio. Un rischio anamnestico o attuale richiede approfondimenti specifici e mirati (Evidenza III - Livello di raccomandazione B).

4.5 Gravidanze plurime. Nel caso delle gravidanze plurime l'esame deve essere effettuato, per ciascun feto, come sopra descritto, avendo cura di annotare le caratteristiche in modo tale che ciascun feto venga identificato correttamente ad ogni esame. La presenza di più sacchi amniotici è quasi sempre riconoscibile nel terzo trimestre, mentre per la definizione della corionicità è consigliabile fare riferimento ad esami eseguiti nel primo trimestre.

5. Refertazione scritta

Deve essere sempre redatto un referto scritto in cui sono segnalati i seguenti dati:

- Numero di feti, presenza o assenza di attività cardiaca.
- Presentazione fetale.
- Localizzazione della placenta.
- Valutazione della quantità di liquido amniotico.
- Tutti i parametri biometrici e gli aspetti morfologici illustrati nella "Modalità di esecuzione dell'esame". Qualora siano disponibili valutazioni longitudinali, i valori ottenuti, che configurano una curva di crescita del feto oggetto di esame, possono essere riportati su un grafico di crescita di riferimento.
- Eventuali consigli per controlli successivi.
- Eventuali limiti dell'esame (obesità, posizione sfavorevole del feto, ecc.).

- Eventuale documentazione iconografica, ove l'operatore ritenga opportuno allegarla.
- Data e firma dell'operatore.

Bibliografia

ACOG - Screening ultrasonography in pregnancy. Guide to clinical preventive services. 2nd ed. Baltimore (MD): Williams & Wilkins; 1996: 407-418.

AIUM - Standards for Performance of the Antepartum Obstetrical Ultrasound Examination 1994.

Anderson N, Boswell O, Duff G. Prenatal sonography for the detection of fetal anomalies: results of a prospective study and comparison with prior series. *Am J Rad* 1995; 12: 165-169.

Bernaschek G, Stumplflen I, Deutinger J. The value of sonographic diagnosis of fetal malformations: different results between indication-based and screening-based investigations. *Prenat Diagn* 1994; 14: 807-812.

Bricker L., Neilson JP. Routine ultrasound in late pregnancy (after 24 weeks gestation). *The Cochrane database of systematic reviews*. 2000 Issue 4.

Chambers SE, Geirsson RT, Stewart RJ, Wannapirak C, Muir BB. Audit of a screening service for fetal abnormalities using early ultrasound scanning and maternal serum alpha feto protein estimation combined with selected detailed scanning. *Ultrasound Obstet Gynecol* 1995; 5: 168-173.

Crowther CA, Kornman L, O'Callaghan S, George K, Furness M, Willson K. Is an ultrasound assessment of gestational age at the first antenatal visit of value? A randomised clinical trial. *Br J Ob Gyn* 1999; 106: 1273-1279.

Dart RG. Role of pelvic ultrasonography in evaluation of symptomatic first-trimester pregnancy. *Ann Emerg Med* 1999; 33(3): 310-320.

David C, Tagliavini G, Pilu G, Rudenholz A, Bovicelli L. Receiver-operator characteristic curves for the ultrasonographic prediction of small-for-gestational-age fetuses in low-risk pregnancies. *Am J Obstet Gynecol* 1996; 174: 1037-1042.

Grandjean H, Larroque D, Levi S. The performance of routine ultrasonographic screening of pregnancies in the Eurofetus Study. *Am J Obstet Gynecol* 1999; 181(2): 446-454.

Grange G, Pannier E, Goffinet F, Cabrol D, Zorn JR. Dating biometry during the first trimester: accuracy of an every-day practice. *Eur J Obstet Gynecol Reprod Biol* 2000 Jan; 88 (1): 61-64.

Laing F, Mendelson E, Bohm-Velez M, Bree R, Finberg H, Fishman EK, Hricak H, Sartoris D, Thurmond A, Goldstein S. First trimester bleeding. American College of Radiology. ACR Appropriateness Criteria. Radiology 2000 Jun; 215 Suppl: 879-893.

Laurin J, Persson PH. Ultrasound screening for detection of intrauterine growth retardation. Acta Obstet Gynecol Scand 1987; 66: 493-500.

Neilson JP. Ultrasound for fetal assessment in early pregnancy. Cochrane Review. The Cochrane Library Issue 3 (1999). Oxford Update software.

Queisser-Luft A, Stopfkuchen H, Stolz G, Schlaefel K, Merz E. Prenatal diagnosis of major malformations: quality control of routine ultrasound examinations based on a five-year study of 20.248 newborns fetuses and infants. Prenat Diagn 1998; 18 (6): 567-576.

SIEOG Linee Guida per gli screening ecografici in Ostetricia e Ginecologia CIC ed. Internazionali Roma 1996.

Snijders RJM, Noble P, Sebire N, Nicolaides KH. UK multicentre project on assessment of risk of trisomy 21 by maternal age and fetal nuchal-translucency thickness at 10-14 weeks of gestation. Lancet 1998; 352: 343-346.

Stoll C, Dott B, Alembik Y, Roth MP. Evaluation of routine prenatal diagnosis by a registry of congenital anomalies. Prenat Diagn 1995; 15: 791-800.

Sylvan K, Ryding EL, Rydstroem H. Routine ultrasound screening in the third trimester: a population-based study. Acta Obstet Gynecol Scand. 2005, 84, 1154-1158.



INFORMAZIONI SULLA ECOGRAFIA OSTETRICA

SIEOG

(Società Italiana di Ecografia Ostetrico-Ginecologica)

CHE COSA È L'ECOGRAFIA?

L'ecografia è una tecnica che consente di vedere gli organi del nostro corpo con l'utilizzo di onde sonore ad alta frequenza (ultrasuoni, non udibili dall'orecchio umano) che attraversano i tessuti. Il principio è lo stesso usato dai sonar delle navi per localizzare i sottomarini. In pratica l'ecografo funziona così: la sonda posta sull'addome materno invia impulsi di onde sonore nel corpo. Queste onde sonore in parte vengono riflesse dalla parete addominale e dalla parete dell'utero creando echi. Quando le onde sonore arrivano al feto mandano altri echi: tali echi (o onde di ritorno) sono trasformati in immagini sul monitor dell'ecografo. Con l'ecografia è quindi possibile osservare in modo dettagliato il feto.

PERCHÉ FARE L'ECOGRAFIA IN GRAVIDANZA?

Le ragioni più comuni per cui si esegue una ecografia in gravidanza sono: determinare il numero degli embrioni o dei feti, visualizzare l'attività cardiaca fetale, determinare l'epoca di gravidanza, valutare l'anatomia e la crescita fetale, determinare la posizione del feto.

CHE COSA SI VEDE CON L'ECOGRAFIA?

Nei primi mesi di gravidanza, con la misura della lunghezza del feto, è possibile valutare se lo sviluppo corrisponde all'epoca di gravidanza valutata in base alla data dell'ultima mestruazione, il numero dei feti e la presenza dell'attività cardiaca. Dal secondo trimestre si effettuano le misurazioni della testa, dell'addome e del femore, ed i valori di tali misure vengono confrontati con quelli delle curve di riferimento. Si può così valutare se le dimensioni del feto corrispondono a quelle attese per l'epoca di gravidanza. In questo stesso periodo si visualizzano la sede di inserzione placentare, la quantità di liquido amniotico ed alcuni organi.

E' POSSIBILE RILEVARE CON L'ECOGRAFIA ANOMALIE FETALI MAGGIORI?

La possibilità di rilevare un'anomalia maggiore dipende dalla sua entità, dalla posizione del feto in utero, dalla quantità di liquido amniotico e dallo spessore della parete addominale materna; perciò è possibile che talune anomalie fetali possano non essere rilevate all'esame ecografico. Inoltre alcune malformazioni si manifestano tardivamente (al 7°-9° mese) e perciò non sono visualizzabili in esami precoci. L'esperienza finora acquisita suggerisce che un esame ecografico routinario, non mirato, consente di identificare dal 30 al 70% delle malformazioni maggiori. Non è compito dell'ecografia la rilevazione delle cosiddette anomalie minori.

L'ECOGRAFIA È INNOCUA PER IL FETO?

Gli ultrasuoni sono utilizzati nella pratica ostetrica da oltre 30 anni e non sono stati riportati effetti dannosi, anche a lungo termine, sul feto. Per tale ragione, con le procedure oggi adottate, l'uso diagnostico dell'ecografia è ritenuto esente da rischi.

Si sottolinea che l'esame ecografico consente di identificare dal 30 al 70% delle malformazioni maggiori e che pertanto, per i limiti intrinseci della metodica, è possibile che alcune anomalie anche importanti non vengano rilevate con l'ecografia.

SCREENING PRENATALE DELLA SINDROME DI DOWN

Introduzione

La Sindrome di Down (SD) è una malattia congenita che si verifica quando è presente una terza copia del cromosoma 21. Attualmente in Italia 1 neonato su 700-1200 nasce con questa condizione, caratterizzata da un variabile grado di ritardo nello sviluppo mentale, fisico e motorio, oltre che dalla presenza di alcune malformazioni congenite. Le cause che determinano l'insorgenza della Sindrome di Down sono ancora poco note, ma è riconosciuto che l'incidenza aumenta con l'età materna.

La Trisomia 21 può essere diagnosticata in epoca prenatale attraverso tecniche invasive (prelievo dei villi coriali nel primo trimestre, amniocentesi e funicolocentesi nel secondo trimestre), che comportano un rischio di aborto.

1. Finalità

- 1.1 **Lo screening prenatale** per la Trisomia 21 fornisce informazioni sul rischio individuale per una donna in gravidanza di essere portatrice di un feto affetto, mettendola in condizione di decidere in modo informato e autonomo, se sottoporsi a diagnosi prenatale invasiva (Evidenza II-a, **Livello di raccomandazione A**).
- 1.2 **La diagnosi prenatale** si effettua tramite l'analisi del cariotipo sulle cellule fetali (liquido amniotico o sangue) o sul trofoblasto (villi coriali). (**Livello di raccomandazione A**).

2. Indicazioni

- 2.1 Lo screening prenatale per la Trisomia 21 è indicato per le gravide che, dopo avere ricevuto l'informazione adeguata, lo richiedano (Evidenza II-a, **Livello di raccomandazione A**).

- 2.2 L'informazione deve essere offerta in occasione delle prime visite prenatali, e può essere fornita da parte del medico di famiglia, del medico ginecologo o dell'ostetrica, e anche attraverso materiale scritto (Livello di raccomandazione B).
- L'informazione deve comprendere: la finalità dello screening in medicina in generale, la descrizione della malattia specifica, l'accuratezza attesa da un programma di screening per la malattia specifica, con indicazione del test o dei test disponibili e dei falsi positivi e falsi negativi attesi.
- Devono essere inoltre indicate le opzioni disponibili seguenti al risultato, la possibilità di eseguire la diagnosi prenatale invasiva della malattia, i tempi per l'esecuzione delle tecniche di diagnosi prenatale invasiva (primo trimestre prelievo dei villi coriali, secondo trimestre amniocentesi e funicolocentesi), i rischi di aborto relativi alle tecniche di diagnosi prenatale invasiva, l'accuratezza attesa dalle tecniche di diagnosi prenatale invasiva, la prognosi della malattia nel feto e nel neonato, la normativa vigente in campo di interruzione volontaria di gravidanza.
- 2.3 Lo screening prenatale per la Trisomia 21 è effettuabile anche nelle gravidanze multiple, tenendo conto che la misurazione della translucenza nucale è l'unico metodo che consente il calcolo del rischio per ogni feto.

3. Test disponibili e loro caratteristiche

- 3.1 I test disponibili possono essere effettuati nel primo trimestre, nel secondo trimestre o in entrambi. I test a disposizione sono:
- Nel primo trimestre la misura della translucenza nucale a cui può essere associato, nel test combinato o bi-test, il dosaggio sierico della PAPP-A e della β -HCG.
 - Nel secondo trimestre il triplo test con il dosaggio sierico di α -fetoproteina, hCG ed uE3 oppure il quadruplo test con il dosaggio sierico di α -fetoproteina, hCG, uE3 ed Inibina A.
 - Nel primo e secondo trimestre il test integrato con la misura della translucenza nucale e il dosaggio sierico della PAPP-A tra 11 settimane e 13+6 settimane e a 15-17 settimane il dosaggio di AFP, hCG ed uE3.

4. Modalità di esecuzione

- 4.1 Informazione (vedi punto 2.1)
- 4.2 Consulenza pre-screening.

Tale consulenza deve essere eseguita dal Centro che programma il test di screening e/o consegna il referto del test di screening.

Le informazioni devono essere in particolare riferite all'esperienza del Centro che offre il programma di screening.

- 4.3 Espressione del consenso informato (orale o scritto).
- 4.4 Esecuzione del test o dei test di screening secondo le seguenti modalità:
 - 4.4.1 Translucenza nucale
 - CRL dovrebbe essere compreso tra 45 e 84 mm.
 - Dovrebbe essere ottenuta una buona scansione sagittale del feto ed apparire in posizione orizzontale dello schermo.
 - Con una corretta scansione si ottiene una chiara visualizzazione del profilo fetale.
 - Il feto dovrebbe essere in una posizione neutrale, con la testa in asse con la colonna, non iperflessa o iperestesa.
 - L'immagine ideale dovrebbe comprendere solamente la testa fetale e la porzione superiore del torace.
 - L'ingrandimento dovrebbe essere il maggiore possibile tanto che ogni piccolo movimento dei caliper produce solamente un cambiamento della misurazione di 0,1 mm.
 - Dovrebbe essere misurata la parte più ampia della translucenza nucale.
 - Le misurazioni dovrebbero essere prese con il bordo interno della rima orizzontale dei caliper posizionata sulla linea che definisce lo spessore della translucenza nucale.
 - La crossbar del caliper dovrebbe essere visibile quando emerge con la linea bianca all'interno della translucenza e non sulla nuca.
 - Nell'ingrandimento dell'immagine è importante posizionare il guadagno al di sotto della stessa. Ciò impedisce di sbagliare il posizionamento del caliper sulla falsa riga causando così una sottostima della misurazione della translucenza nucale.
 - Non deve essere utilizzata l'imaging tissue harmonic per la misurazione della translucenza perché ciò assottiglia le linee e sottostima la misurazione.
 - Bisogna stare attenti a distinguere la cute fetale dall'amnion.

4.4.2 Osso nasale

- L'epoca gestazionale deve essere compresa tra 11 e 13 settimane + 6 giorni, l'osso nasale può essere visualizzato la prima volta con un CRL di 42 mm e cresce linearmente con l'epoca gestazionale.
- L'ingrandimento del feto dovrebbe essere tale che solamente la testa e la parte superiore del torace sono presenti sullo schermo.
- Si deve ottenere una scansione sagittale mediana del profilo fetale con trasduttore ecografico posizionato parallelamente al naso. Il trasduttore deve essere inclinato in modo da ottenere una visione separata dell'osso nasale dalla cute.
- L'ecogenicità dell'osso nasale deve essere maggiore della cute che lo riveste. Per questo motivo una corretta visualizzazione dell'osso nasale deve mostrare tre linee distinte: le prime due linee prossimali alla fronte, orizzontali e parallele tra di loro, raffigurando il segno “=” . La linea superiore rappresenta la cute , quella inferiore che è più spessa e maggiormente ecogenica rappresenta l'osso nasale. Una terza linea spesso in continuità con la cute ma ad un livello più alto rappresenta la cartilagine nasale. L'assenza della linea inferiore dell'“equal sign” rivela l'assenza dell'osso nasale.
- Quando la linea dell'osso nasale appare sottile, e meno ecogenica della cute sovrastante, significa che l'osso nasale non si è ancora ossificato ed è così classificato come se fosse assente.

4.5 Elaborazione e consegna del risultato. Il risultato del test di screening deve essere espresso per iscritto, e deve essere espressa in termini numerici la probabilità, all'epoca in cui viene eseguito il test o a termine di gravidanza, di Sindrome di Down nel feto, calcolata in base al test eseguito.

4.6 **Consulenza post-screening.** Deve essere eseguita dal personale del Centro che fornisce il referto. In questa occasione possono essere indicate le diverse opzioni disponibili conseguenti al risultato (vedi punto 2.2).

5. Refertazione scritta

5.1 Il risultato del test di screening prenatale per la Sindrome di Down, espresso in termini numerici, deve essere consegnato per iscritto (**Livello di raccomandazione A**).

Bibliografia

Istituto Superiore di Sanità. Agenzia per i Servizi Sanitari Regionali. Assistenza alla gravidanza e al parto fisiologico. Linee Guida Nazionali di riferimento; 2004.

Indicazioni alla diagnosi prenatale (desunte dalle “Linee Guida per i test genetici” approvate dal Comitato Nazionale per la biosicurezza e le biotecnologie della Presidenza dei Consiglio dei Ministri). Decreto Ministeriale Ministero Sanità; Settembre 1998.

Conferenza Stato-Regioni, accordo 15.07.2004. Genetica: Linee-Guida per l’attività medica. G.U. 23.09.2004.

Royal College Obstetrics and Gynecology, Clinical Guidelines 2003.

Malone FD et al. “First-Trimester or second-Trimester Screening, or Both, for Down’s Syndrome”. N. Engl. J. Med. Nov 2005; 353; 19 b.

Wald NJ, Rodeck C, Hackshaw AK et al. “First and second trimester antenatal screening for Down’s Syndrome: the results of the Serum, Urine and Ultrasound Screening Study (SURUSS)”. J Med Screen 2003, 10, 56-104.



ECOCARDIOGRAFIA FETALE

1. Finalità dell'Ecocardiografia Fetale

L'Ecocardiografia Fetale è un esame diagnostico che ha come finalità il controllo sequenziale dell'anatomia cardiaca allo scopo di evidenziare o escludere la presenza di una Cardiopatia Congenita nei feti a rischio. Un feto viene considerato a rischio specifico di Cardiopatie Congenite in presenza di uno o più dei fattori sotto esposti.

2. Indicazioni all'esecuzione dell'ecocardiografia fetale

2.1 INDICAZIONI MATERNE e/o FAMILIARI

2.1.1 **Malattie Ereditarie (RR = 25-50%)** (Evidenza II-a. **Livello di raccomandazione A**). Presenza su base familiare di sindromi che segregano con modalità mendeliana, caratterizzate dalla presenza di difetti cardiaci congeniti o dovuti a microdelezione - laddove la condizione non sia identificabile/escludibile in epoca prenatale con metodologie più precoci e sensibili (tecniche di biologia molecolare; FISH) o sia caratterizzata da notevole variabilità di espressione (es. fenotipo CATCH).

2.1.2 **Familiarità per Cardiopatie Congenite (RR = 1-4%)** (Evidenza II-a. **Livello di raccomandazione A**). Il rischio di ricorrenza varia in funzione del tipo di lesione e del grado di parentela. In caso di un solo figlio precedente affetto è dell'1-4% ed aumenta fino a 3-4 volte in caso di due figli precedenti con Cardiopatie Congenite. Quando è affetto uno dei genitori il rischio di ricorrenza è maggiore se ad essere affetta è la madre. Le anomalie a più alto rischio di recidiva sono la stenosi aortica, i difetti di settazione e le anomalie del situs.

2.1.3 Infezioni materne (RR = n.v.) (Evidenza III. **Livello di raccomandazione A**). Sono per lo più virali. La percentuale di rischio varia in funzione dell'epoca gestazionale di esposizione: la rosolia contratta in gravidanza comporta un rischio malformativo sino al 50%. Anche le infezioni materne da virus Coxsackie e da Citomegalovirus possono determinare cardiopatie congenite quali fibroelastosi endocardica nel primo caso e miocardite fetale nel secondo.

2.1.4 Malattie materne.

2.1.4.1 Diabete (Evidenza II-a. **Livello di raccomandazione A**). Il Diabete insulino-dipendente (IDDM), specie se non compensato in gravidanza, comporta un aumento di circa 5 volte del rischio di cardiopatia rispetto alla popolazione generale. In casi selezionati, può essere indicato un controllo nel III trimestre allo scopo di evidenziare quadri di cardiomiopatia ed evidente ipertrofia del setto interventricolare che regrediscono nei primi mesi di vita (Evidenza IV. Livello di raccomandazione C).

2.1.4.2 La Fenilchetomuria (Evidenza II-a. **Livello di raccomandazione A**). Tale condizione è associata ad un incremento del rischio di CC dell'ordine di 10-15 volte per esposizione del feto durante l'organogenesi a valori di fenilalanina materna > 15mg/dL.

2.1.4.3 Malattie Autoimmuni (Evidenza IV. Livello di raccomandazione C). Pur non essendovi un aumento del rischio specifico di Cardiopatie Congenite, sussiste indicazione all'ecocardiografia fetale. Infatti, il lupus eritematoso e la sindrome LLAC (Lupus Like Anticoagulant) presentano una significativa associazione con il blocco atrio-ventricolare (BAV) da autoanticorpi antinucleari di tipo IgG (anti-Ro a anti-La).

2.1.5 Farmaci teratogeni. (RR = n.v.) (Evidenza II-a. **Livello di raccomandazione A**). Nonostante non si possa escludere la possibilità che molte sostanze o farmaci possano interferire con l'organogenesi cardiaca, solo in pochi casi si sono evidenziate associazioni significative, alcune delle quali negli ultimi anni sono state messe in discussione. L'uso nel I trimestre di anticonvulsivanti, alcol, litio, ma soprattutto di derivati della vitamina A (acido retinoico e derivati) può aumentare il rischio di Cardiopatie Congenite. E' importante sottolineare che l'indicazione all'ecocardiografia fetale è valida per farmaci di **comprovata** teratogenicità (riportati sopra), e **NON** per tutti i farmaci comunque assunti nel I trimestre.

INDICAZIONI FETALI

2.2.1 Aberrazioni cromosomiche (Evidenza II-a. **Livello di raccomandazione A**).

2.2.1.1 **Rischio 50-90%**. Diagnosi prenatale di alterazioni cromosomiche associate a quadri sindromici (trisomia 21) ai fini di un'accurata definizione del rilievo prognostico e del management perinatale.

2.2.1.2 **Rischio 15-20%**. Diagnosi prenatale di alterazioni cromosomiche associate a quadri fenotipici variabili o non definiti in maniera assoluta, ai fini di ottimizzare il "counseling" e l'eventuale assistenza alla nascita: sindrome di Turner, alterazioni dei cromosomi sessuali, alterazioni cromosomiche di raro riscontro con possibilità in alcuni casi di associazioni specifiche.

2.2.1.3 **Rischio < 2%**. Riscontro in diagnosi prenatale di alterazioni cromosomiche non associabili a precise alterazioni del fenotipo, ai fini del "counseling" (riduzione del rischio di alterazioni fenotipiche): mosaicismi di II e III livello (1% circa alla diagnosi prenatale), cromosomi "marker" (0.4-0.6/1000 alla diagnosi prenatale), alterazioni strutturali de novo apparentemente bilanciate (< 0.3/1000 alla diagnosi prenatale).

2.2.2 Segni ecografici (Evidenza II-a. **Livello di raccomandazione A** - tranne che per il punto 2.2.2.3).

2.2.2.1 **Sospetto di Cardiopatia Congenita al test di screening**. Il sospetto di anomalia strutturale sorto nel corso di ecografia di routine in pazienti a basso rischio, con test di screening positivo. Per test di screening s'intende la scansione 4-camere. Si segnala che i risultati degli studi sulle 4 camere come metodica di screening delle Cardiopatie Congenite evidenziano una sensibilità della stessa che varia dal 4.5 al 63% in funzione delle differenze nei protocolli di studio adottati, dell'esperienza dei diversi operatori coinvolti e, soprattutto, dal fatto che alcune cardiopatie (le anomalie della connessione ventricolo-arteriosa) non determinano quasi mai una modificazione patologica della scansione 4-camere. Va inoltre tenuto presente che alcune Cardiopatie Congenite hanno carattere evolutivo; possono, cioè, manifestarsi o slatentizzarsi solo nella seconda parte della gravidanza.

2.2.2.2 **Aritmia Fetale**. Nei casi di aritmia fetale, l'esame ecocardiografico è in grado di valutare il tipo di aritmia ed

eventuali anomalie cardiache associate, che possono essere presenti nel 30-50% dei casi di blocco atrio-ventricolare e nel 5% dei casi di tachiaritmia. Si segnala, tuttavia, che gran parte delle pazienti inviate all'esame di II livello per presunta aritmia, non hanno alcun tipo di aritmia patologica. Una transitoria fase di bradicardia, che può anche arrivare all'asistolia momentanea, è un reperto molto frequente durante l'ecografia di routine. Tale aritmia **NON** riveste assolutamente carattere patologico essendo dovuta ad un riflesso vagale stimolato dalla pressione del trasduttore sull'utero e talvolta sulle strutture fetali. Pertanto, il riscontro di tale fisiologica aritmia **NON rappresenta** di per sé indicazione ad ecocardiografia fetale. Analogamente, **NON** rappresentano indicazione all'ecocardiografia fetale le extrasistole saltuarie. Uniche indicazioni reali all'ecocardiografia fetale sono quindi: bradicardia, tachicardia ed altre alterazioni del ritmo *persistenti*.

- 2.2.2.3 **Test della "Traslucenza Nucale" (NT) positivo** (Evidenza III. Livello di raccomandazione C). I feti con NT > 99° centile e corredo cromosomico normale hanno un rischio di difetti cardiaci maggiori che aumenta in maniera esponenziale con l'aumentare dello spessore della NT. *Vedi capitolo Linee Guida sull'Ecografia del primo trimestre.*
- 2.2.2.4 **Iposviluppo fetale precoce (a comparsa nel II trimestre)**. In questi casi, anomalie cardiache congenite sono più frequentemente associate ad aneuploidie oppure a sindromi complesse. L'ipoviluppo classico, a comparsa nel III trimestre (28 settimane e oltre) **NON** rappresenta indicazione ad ecocardiografia fetale.
- 2.2.2.5 **Malformazioni extra-cardiache**. La frequenza di associazione nei nati varia dal 25 al 45%.
- 2.2.2.6 **Idrope fetale non immunologica**. Anomalie cardiovascolari sono presenti nel 20-30% dei casi di idrope fetale non immunologica. L'idrope può essere espressione di scompenso cardiaco cardiogeno (in caso di Cardiopatie Congenite), ovvero un segno ecografico associato ad eziologia cromosomica o sindromica.
- 2.2.2.7 **Gemellarità monocoriale**. Il rischio di Cardiopatie Congenite è leggermente aumentato *solo* nella gemellarità monocoriale. Nella gestazione bicoriale, il rischio è il doppio del rischio normale, per la presenza di 2 individui, ma **NON** vi è alcun incremento aggiuntivo di rischio.

3. Strumentazione

L'ecocardiografia fetale, essendo un esame diagnostico, va eseguita necessariamente con ecografi di alte prestazioni, trasduttori convex o settoriali a frequenza medio-alta (3.75-6.0 MHz), con i seguenti moduli: **A)** bidimensionale ad elevata definizione con zoom e possibilità di cineloop; **B)** Doppler colore; **C)** Doppler pulsato; **D)** M-Mode. Opzionali sono il power Doppler ed il Doppler continuo. Il settaggio per l'Ecocardiografia Fetale mira ad ottenere un *Frame Rate* quanto più elevato possibile, per le alte frequenze cardiache fetali. Esso prevede: **A) Bidimensionale:** scala dei grigi "dura" con pochi toni intermedi, fascio ultrasonico stretto, fuoco singolo, persistenza assente o estremamente bassa per un *frame rate* quanto più elevato possibile; **B) Doppler colore e pulsato:** box colore piccolo, mappa direzionale del colore, scala di campionamento di 50-90 cm/sec per i distretti arteriosi e di 7-20 cm/sec per i distretti venosi, persistenza assente o bassa. Per il Doppler pulsato, il filtro di parete va settato intorno a 150-300 Hz per i distretti arteriosi e a 50-100 Hz per quelli venosi. Il volume campione deve essere piccolo (2-4 mm). In Doppler pulsato, la valutazione maggiormente utilizzata è quella della velocità di picco sistolico (peak systolic velocity), per la diagnosi delle stenosi valvolari, avendo la cura di correggere il campionamento per l'angolo d'insonazione (che comunque deve essere $< 30^\circ$). Evidenza IV. Livello di raccomandazione C.

4. Modalità di esecuzione dell'esame

- 4.1 **Epoca d'esame** (Evidenza IV. Livello di raccomandazione C). Nei casi in cui le indicazioni siano materne o fetali precoci (ad esempio NT $> 99^\circ$ centile senza aneuploidia), l'ecocardiografia va richiesta ed effettuata non prima delle 20 settimane di epoca gestazionale. In casi specifici, quali ad esempio sindromi mendeliane con Cardiopatie Congenite, può essere effettuata un'ecocardiografia anche in epoca inferiore alle 20 settimane, ma con accuratezza diagnostica significativamente inferiore. In caso di sospetto di Cardiopatie Congenite, l'esame può essere effettuato a qualsiasi epoca gestazionale > 20 settimane.
- 4.2 **Modalità d'esecuzione.** La valutazione completa del cuore fetale richiede una prima valutazione anatomica, eseguita in bidimensionale, seguita da una valutazione funzionale, per la quale si utilizzano Doppler colore e pulsato. La valutazione anatomica prevede la sistematica osservazione del sito viscerale, delle connessioni atrio-ventricolari, ventricolo-arteriose, dei ritorni venosi sistemici e polmonari. Le sezioni ecocardiografiche necessa-

rie ad ottenere queste informazioni possono essere molteplici, ma alcune di queste costituiscono la base essenziale dell'esame e includono:

- la scansione 4-camere (apicale e trasversa)
- l'asse lungo di sinistra
- l'asse lungo di destra
- l'asse corto di destra
- la sezione dell'arco aortico
- la sezione del dotto arterioso
- la sezione delle vene cave
- l'asse corto dei ventricoli
- la scansione trasversa addominale.

Sulle stesse scansioni, va quindi effettuata la valutazione funzionale, con l'ausilio del Doppler colore e pulsato. In caso di riscontro di Cardiopatie Congenite, è indicato approfondimento diagnostico e counselling adeguato.

5. Accuratezza diagnostica

- 5.1 **Accuratezza diagnostica generale.** Questa rappresenta una media dell'accuratezza con la quale vengono ad essere evidenziati i vari quadri di difetti cardiaci. Diversi sono i lavori che attestano un'accuratezza diagnostica elevata per l'EF. Con rare eccezioni di pubblicazioni peraltro datate (1), il valore riportato dalla maggioranza degli autori su casistiche ampie è intorno all'80-90% (2-5). Al valore finale dell'accuratezza diagnostica generale contribuiscono in maniera determinante alcune variabili relative alla tecnica d'esame, tra le quali un accentuato pannicolo adiposo addominale materno, che possono rendere difficoltoso o, talvolta, impossibile l'esame, con conseguente riduzione dell'accuratezza diagnostica.
- 5.2 **Accuratezza diagnostica per singolo tipo di Cardiopatia Congenita.** Questa viene ad essere definita sulla base di alcune premesse di ordine anatomico e metodologico, alle quali vengono aggiunti i dati desunti dalle principali casistiche riguardanti i singoli tipi di Cardiopatie Congenite pubblicate in Letteratura. In particolare, va tenuto presente che: **A)** Il potere di risoluzione degli apparecchi rende poco visibili *alcuni DIV, specialmente muscolari*; **B)** La fisiologica situazione cardiocircolatoria in utero rende impossibile la diagnosi di *dotto arterioso pervio* e molto difficile quella di *difetto inter-atriale*; **C)** Alcune Cardiopatie Congenite mostrano un'evoluitività, cioè possono comparire solo nel III trimestre, e sono quindi compatibili con un'esame ecocardiografico nel II

Tabella I ACCURATEZZA DIAGNOSTICA DELL'ECOCARDIOGRAFIA FETALE PER LE PRINCIPALI CARDIOPATIE CONGENITE									
Tipo di Cardiopatia Congenita	Autore	N.ro Ref.	N.ro Casi	Corrette N	Corrette %	Diagnosi			
						Incomplete N	Incomplete %	Incorrette* N	
AVSD	Allan	4	154	121	88.7	26	16.8	7	4.5
HLH	Allan	4	127	117	92.1	3	2.4	7	5.5
	Chang	8	22	16	72.7	2	9.1	4	18.2
COARCT	Allan	4	104	64	61.5	8	7.7	32	30.8
TVATR.	Allan	4	43	34	72.1	7	16.3	5	11.6
TV DYSPL	Allan	4	66	57	86.5	6	9.0	3	4.5
TGA	Allan	4	20	16	80.0	—	—	4	20.0
	Paladini	9	18	14	77.8	3	16.7	1	5.5
	Tometzki	10	13	11	84.6	1	7.7	1	7.7
DORV	Allan	4	26	21	80.8	1	3.8	5	15.4
	Tometzki	10	17	10	58.8	1	5.9	6	35.3
	Paladini	9	13	12	92.3	—	—	1	7.7
TOF ¹	Allan	4	34	29	86.8	1	2.9	4	10.3
	Paladini	9	21	20	95.2	—	—	1	4.8
	Tometzki	10	16	12	92.3	—	—	1	7.7
TA	Allan	4	14	10	71.4	—	—	4	28.6
	Paladini	9	6	6	100	—	—	—	—
	Tometzki	10	4	3	75.0	—	—	1	25.0
Pa AT/ST	Allan	4	48	44	91.7	—	—	4	8.3
	Maeno	11	17	16	94.1	1	5.9	—	—
Ao ST	Allan	4	40	40	100	—	—	—	—
VSD	Allan	4	52	44	84.6	3	5.8	5	9.6
Single V.	Allan	4	17	14	82.5	2	11.7	1	5.8
	Rychik	12	57	57	100	—	—	—	—

*: per diagnosi incorretta si intende la diagnosi prenatale di una cardiopatia diversa da quella in realtà presente (e la cui diagnosi definitiva viene poi effettuata dopo la nascita). Pertanto, il concetto di diagnosi incompleta differisce da quello di Falso Negativo, che prevede una diagnosi prenatale di cuore normale (vedi Tabella successiva).

Tabella II				
EVOLUTIVITÀ, COMPARSA TARDIVA, FALSI NEGATIVI E DIFFICOLTÀ DIAGNOSTICHE PER LE PRINCIPALI CARDIOPATIE CONGENITE, SULLA BASE DELLA BIBLIOGRAFIA DEL PRESENTE CAPITOLO. (N.A.: NON ATTINENTE).				
Tipo di CC Cardiopatia Congenita	Evolutività III Trim.	Comparsa III Trim.	Falsi Negativi	Difficoltà Diagnostiche
AVSD	+ ¹	n.a.	+ ² / ³ -	Canale Parziale
HLH	++	+	—	
COARCT	+++	++	+++ ³	Diagnosi Differenziale con DIA e IUGR ⁴ - Spesso causa di FN
TV DYSPL	++	-	+ ⁵ / ⁶ -	
TGA	++	n.a.	+ ⁶	Possibile difficoltà definizione delle connessioni ventricolo-arteriose ⁷
DORV	++	n.a.	+ ⁶	Possibile difficoltà definizione delle connessioni ventricolo-arteriose ⁷
TOF ²	++	n.a.	+ ⁶	Possibile difficoltà definizione delle connessioni ventricolo-arteriose ⁷
TA	+	n.a.	+/-	Difficolosa diagnosi differenziale rispetto all'atresia polmonare + DIV
Ao ST	+++	++	+++	Spesso causa di FN
Pa ST	+++	++	+++	Spesso causa di FN
VSD	+/- ⁸	+/- ⁹	+++ ³	Spesso causa di FN
ASD	—	—	+++	Spesso causa di FN
Tumori	++	+++	—	

¹: sviluppo di ipoplasia ventricolare, nei casi di AVSD sbilanciato; ²: canale parziale o incompleto; ³: responsabile anche di Falsi Positivi; ⁴: per la prevalenza del ventricolo destro presente in entrambe le condizioni; ⁵: soprattutto in caso di s.d di Ebstein di lieve entità; ⁶: soprattutto in relazione alla presenza di ostruzione agli efflussi; ⁷: il che determina problemi di diagnosi differenziale tra TGA, DORV, e TOF; ⁸: possibile chiusura spontanea in utero; ⁹: non comparsa reale ma evidenziazione tardiva;

Legenda per le Tabelle I e II.

AO st: Aortic stenosis; ASD: Atrial Septal Defect; AVSD: Atrio-ventricular Septal Defect; COARCT: Coarctation of the Aorta; DORV: Double Outlet Right Ventricle; HLH: Hypoplastic Left Heart; PA AT/st: Pulmonary stenosis; SV: Single Ventricle; TA: Truncus Arteriosus; TGA: Transposition of the Great Arteries; TOF: Tetralogy of Fallot; TV ATR: Tricuspid Valve Atresia; TV DYSPL: Tricuspid Valve Dysplasia; VSD Ventricular Septal Defect.

trimestre perfettamente normale (prevalentemente, ma non solo, *stenosi delle valvole semilunari e coartazione aortica*). Per quanto concerne gli studi pubblicati in Letteratura che riportano l'accuratezza diagnostica per singolo tipo di Cardiopatia Congenita, pochi sono quelli che descrivono un numero di casi sufficiente per giungere a qualsiasi conclusione. In Tabella I sono riportati gli studi che, per numero di casi e disegno dello studio, permettono tale valutazione. In Tabella II, vengono riportate le anomalie per le quali è stata identificata la possibilità di evoluzione o comparsa tardiva.

6. Refertazione scritta

L'ecocardiografia fetale è un esame diagnostico. La refertazione deve prevedere la descrizione anatomica (normale o patologica), seguendo, possibilmente, l'analisi sequenziale, e la conclusione dell'esame, secondo quanto di sotto riportato:

- Anatomia sequenziale cardiaca
- Valutazione funzionale mediante Doppler colore /pulsato
- Conclusione diagnostica
- Forza della conclusione diagnostica
- Data e firma dell'operatore
- Eventuale documentazione iconografica allegata, ove l'operatore lo ritenga opportuno, va indicata nel referto.
(Evidenza IV. Livello di raccomandazione C).

Bibliografia

Allan LD, Chita SK, Anderson RH et al. Coarctation of the aorta in prenatal life: an echocardiographic anatomical and functional study. *Br Heart J*, 1988; 59: 356-360.

Allan LD, Sharland GK, Milburn A, Lockhart SM, Groves AMM, Anderson RH et al. Prospective diagnosis of 1,006 consecutive cases of congenital heart disease in the fetus. *Jacc*, 1994; 23: 6; 1452-1458.

Chang AC, Huhta JC, Yoon GY, Wood DC, Tulzer G, Cohen A et al. Diagnosis, transport and outcome in fetuses with left ventricular outflow obstruction. *J Thrac Cardiovasc*, 1991; 102: 841-848.

Fesslova V, Nava S, Villa L and the fetal cardiology study group of the Italian Society of Pediatric Cardiology. Evolution and long term outcome in cases with fetal diagnosis of congenital heart disease: Italian multicentre study. *Heart* 1999; 82: 594-599.

Hornberger LA, Sahn DJ, Kleinamn CS et al. Antenatal diagnosis of coarctation of the aorta: a multicenter experience. *J Am Coll Cardiol*, 1994; 23: 417-423.

Hornberger LK, Sanders SP, Sahn DJ, Rice MJ et al. In utero pulmonary artery and aortic growth and potential for progression of pulmonary outflow tract obstruction in tetralogy of Fallot. *JACC*; 1995; 25: 739-745.

Maeno YV, Boutin C, Hornberger LK, McCrindle BW, Cavalle-Garrido T, Gladman G, Smallhorn JF. Prenatal diagnosis of right ventricular outflow tract obstruction with intact ventricular septum, and detection of ventriculocoronary connections. *Heart* 1999; 81: 661-668.

Paladini D, Palmieri S, Lamberti A, Teodoro A, Agangi A, Martinelli P. Characterization and natural history of ventricular septal defects in the fetus. *Ultrasound Obstet Gynecol*, 2000; 16: 118-122.

Paladini D, Rustico MA, Todros T et al. Conotruncal anomalies in prenatal life. *Ultrasound Obstet Gynecol*, 1996; 8: 241-246.

Richyk J, Tian ZY, Fogel MA, Joshi V, Rose NC, Jacobs ML. The single ventricle heart in the fetus: accuracy of prenatal diagnosis and outcome. *J Perinatol* 1997 May-Jun; 17(3): 183-188.

Sharland GK, Chan KY, Allan LD. Coarctation of the aorta: difficulties in prenatal diagnosis. *Br Heart J*, 1994; 71: 70-75.

Simpson JM, Sharland GK. Natural history and outcome of aortic stenosis diagnosed prenatally. *Heart*, 1997; 77: 205-210.

Smythe JF, Copel JA, Kleinman CS. Outcome of Prenatally detect cardiac malformations. *Am J Cardiol* 1992; 69: 1471-1474.

Todros T, Presbitero P, Gaglioti P, Demarie D. Pulmonary stenosis with intact ventricular septum: documentation of development of the lesion echocardiographically during fetal life. *Int. J. Cardiol*. 1988; 19: 335-360.

Tomezki AJP, Suda K, Kohl T, Kovalchin JP, Silverman NH. Accuracy of prenatal echocardiographic diagnosis and prognosis of fetuses with conotruncal anomalies. *JACC*, 1999; 33: 1696-1701.

Wolfe HM, Sokol RJ, Martier SM, Zador IE. Maternal obesity: a potential source error in sonographic prenatal diagnosis. *Obstet Gynecol*, 1990; 76: 339-342.

Yagel S, Weissman A, Rotstein Z, Manor M, Hegesh J, Anteby E et al. Congenital Heart Defects. Natural course and in utero Development. *Circulation* 1997; 96: 2; 550-555.

VELOCIMETRIA DOPPLER IN GRAVIDANZA

1. Finalità della Velocimetria Doppler in gravidanza

La finalità della velocimetria Doppler in gravidanza è di identificare in modo non invasivo le deviazioni dai normali adattamenti emodinamici nei distretti utero-placentare feto-placentare e fetale.

2. Indicazioni per la Velocimetria Doppler in gravidanza

- 2.1 Si raccomanda l'utilizzo della velocimetria Doppler delle arterie ombelicali in gravidanze a rischio per ipossia fetale, in particolare in gravidanze complicate da ipertensione materna, preeclampsia e/o da iposviluppo fetale (Evidenza I-a, **Livello di raccomandazione A**). Non vi sono invece al momento indicazioni all'utilizzo della metodica quale test di screening sulla popolazione generale delle gravide (1, 2).
- 2.2 La velocimetria delle arterie uterine nel secondo trimestre (20-24 settimane) permette di identificare le gravidanze a rischio di sviluppare in seguito preeclampsia e/o ritardo di crescita intrauterino con una sensibilità che oscilla tra il 60 e 80% in funzione delle condizioni di rischio della gravidanza stessa e della gravità della condizione ricercata.
- Se l'esame é eseguito precocemente (20 settimane) vi può essere un certo numero di gravidanze (circa il 15% delle nullipare) con indici di resistenza elevati, che vanno pertanto ricontrrollati ad un secondo esame a 24 settimane. La presenza di indici di resistenza elevati a 24 settimane (circa 5% della popolazione di nullipare) identifica una popolazione a rischio per preeclampsia (particolarmente delle forme severa e precoce) e per restrizione di crescita fetale grave.
- Le più recenti revisioni della letteratura sottolineano il fatto che la velocimetria Doppler delle arterie uterine ha una buona

capacità di prevedere le forme di preeclampsia severa e di restrizione severa della crescita fetale.

In particolare in caso di alterata velocimetria delle arterie uterine a 24 settimane, la sensibilità nell'individuare i casi di preeclampsia severa è di circa l'80% quando questa insorge prima della 34^a settimana di gestazione (preeclampsia ad esordio precoce) e di circa il 60% per gli iposviluppi fetali severi, che richiedono il parto prima della 34^a settimana di gestazione.

La probabilità di sviluppare queste complicanze severe è circa 6 volte più alta per la preeclampsia e 4 per lo IUGR quando la velocimetria delle uterine è alterata a 24 settimane.

Per quanto riguarda gli indici velocimetrici si considerano elevati un PI medio tra le due arterie uterine $> 1,45$ nel caso di valutazione transaddominale delle uterine e $> 1,63$ a nel caso la valutazione delle uterine venga fatta per via transvaginale.

Tuttavia gli studi attualmente pubblicati non forniscono l'evidenza che questo test abbia un diretto impatto sulla pratica clinica e non è quindi attualmente da raccomandare come test di screening nella popolazione generale (raccomandazione tipo C).

La velocimetria delle arterie uterine può essere impiegata non solo nella predittività dello IUGR e della preeclampsia, ma anche in casi di iposviluppo fetale per formulare ipotesi circa la patogenesi dell'iposviluppo stesso (un feto piccolo con uterine ed ombelicali normali è verosimilmente tale per motivi costituzionali). Secondo alcuni Autori i casi di iposviluppo pur con ombelicale normale, ma con velocimetria delle uterine alterata presentano un maggiore rischio di tagli cesarei urgenti durante il travaglio; pertanto il travaglio di parto va monitorato con particolare attenzione (Evidenza III, Livello di raccomandazione C).

- 2.3 Nella restrizione di crescita fetale (iposviluppo fetale e Doppler velocimetria ombelicale patologica) la presenza di velocimetria dell'arteria cerebrale media indicativa di riduzione delle resistenze vascolari (brain sparing) è una conseguenza dell'adattamento emodinamico fetale all'ipossia. Non vi sono in letteratura evidenze che giustifichino l'utilizzo clinico di queste rilevazioni (cerebrale media) nel determinare o condizionare modalità e tempi di espletamento del parto (Evidenza III, Livello di raccomandazione C).
- 2.4 Lo studio velocimetrico del distretto venoso fetale (dotto venoso e vena cava inferiori) appaiono promettenti nel monitoraggio del feto ipossico al fine di aiutare il clinico nelle decisioni riguardanti il timing del parto, ma non vi sono attualmente stu-

di randomizzati in proposito (Evidenza III, Livello di raccomandazione C).

- 2.5 La velocimetria Doppler di vari distretti fetali e placentari viene infine utilizzata nella pratica clinica come test di secondo livello e/o in modo integrato con altre metodiche diagnostiche non invasive o invasive per valutare lo stato di compromissione in alcune condizioni di patologia fetale (Tab. I). In particolare la velocità media nella arteria cerebrale media può essere utilizzata nella valutazione dei feti a rischio per anemia (isoimmunizzazione Rh, anemia da infezione parvovirus B19, immunizzazione anti Kell); tuttavia questo parametro (velocità di picco sistolica) richiede una precisione nel campionamento (angolo, livello del vaso, stato fetale di quiete) ed una esperienza tale per cui l'esame dovrebbe essere effettuato soltanto nei centri di riferimento, stanti i rischi connessi ad una incorretta applicazione di questo parametro (Evidenza III, Livello di raccomandazione C).

Tabella I CONDIZIONI DI PATOLOGIA FETALE IN CUI L'USO DELLA VELOCIMETRIA DOPPLER APPARE INDICATO	
<input type="checkbox"/>	Gravidanza gemellare con crescita discordante
<input type="checkbox"/>	Diabete materno con vasculopatia
<input type="checkbox"/>	Anemia fetale
<input type="checkbox"/>	Idrope fetale
<input type="checkbox"/>	Patologia malformativa fetale
<input type="checkbox"/>	Cardiopatìa congenita

3. Strumentazione

L'esame deve essere effettuato con apparecchi in tempo reale dotati di sonde convex a frequenza di emissione 3-5 MHz. L'apparecchio deve essere integrato dalla funzione di Doppler pulsato. La presenza della funzione color flow mapping aumenta la riproducibilità delle registrazioni ma non è indispensabile per l'esecuzione dell'esame. Il settaggio del Doppler pulsato per i vasi materni e fetali prevede l'utilizzo di un basso filtro di parete (50-100 Hz), delle dimensioni del volume campione del Doppler pulsato sufficienti a campionare tutta la sezione del vaso (2-4 mm) ed una Pulse Repetition Freq-

cy (PRF) adeguata alle velocità presenti nei singoli distretti vascolari. In modo simile la PRF del colore va regolata sui range di velocità attesa con un preset di persistenza e sensibilità adeguato alla circolazione periferica.

Il software deve prevedere la possibilità dell'analisi automatica e/o manuale delle velocità massime di sistole, diastole e media per il successivo calcolo degli indici di impedenza vascolare.

Differenti indici sono stati proposti e quelli maggiormente utilizzati sono:

a) rapporto S/D: calcolato dividendo la velocità massima sistolica per la velocità massima telediastolica;

b) indice di resistenza (Resistance Index): calcolato con la formula

$$RI = (S-D) / S$$

c) indice di pulsatilità (PI) Pulsatility Index: calcolato con la formula

$$PI = (S-D) / M$$

dove M rappresenta la velocità media calcolata integrando il profilo massimo dell'onda velocimetrica.

Non esistono vantaggi particolari per utilizzare un indice rispetto all'altro se non il fatto che il PI permette di quantificare anche profili d'onda caratterizzati da fasi di assenza o inversione delle frequenze telediastoliche. Questo è il motivo per cui il PI è l'indice più utilizzato nelle valutazioni dei vasi fetali (dove la diastole può essere assente o negativa in condizioni patologiche).

4. Modalità di esecuzione dell'esame

Arteria ombelicale

Le onde velocimetriche vanno campionate preferibilmente in un'ansa libera di cordone distante dall'inserzione ombelicale e placentare. L'utilizzo del color Doppler facilita l'identificazione dell'arteria ombelicale ed il suo campionamento con un ridotto angolo di insonazione ma non è indispensabile.

Va valutata la presenza di velocità telediastoliche, normalmente presenti dopo le 16 settimane di età gestazionale, o la eventuale presenza di flusso reverse. Gli indici velocimetrici considerati devono essere misurati su 3-5 onde a morfologia uniforme. Un reperto anomalo va ricontrollato in un punto differente del cordone ombelicale valutando entrambe le arterie ombelicali e verificando il corretto angolo di insonazione e la presenza di un filtro di parete < 100 Hz.

Gli indici Doppler variano con l'età gestazionale per cui vanno sempre riferiti al valore di riferimento per la settimana di gravidanza.

Arterie uterine

Con la paziente in posizione supina, la visualizzazione delle arterie uterine viene eseguita ponendo la sonda in fossa iliaca, lateralmente all'utero, angolando poi medialmente fino alla visualizzazione mediante color flow mapping dell'apparente incrocio tra i vasi iliaci e l'arteria uterina. Il campionamento del vaso in questo punto rende semplice e riproducibile la metodica.

In presenza di un segnale ottimale, vengono valutati gli indici relativi ad una serie di 3-5 onde velocimetriche.

Oltre agli indici convenzionali (PI, RI, S/D), viene valutato il notch diastolico (presenza di un'incisura protodiastolica del profilo velocimetrico) non definibile in modo quantitativo. L'operatore soggettivamente definisce la presenza del notch della velocimetria Doppler delle arterie uterine. La presenza di RI medio > 0.65 o PI medio > 1.45 e/o la presenza di notch bilaterale viene considerato un reperto anormale. Il notch monolaterale non viene considerato indicatore di anomalia.

Nel caso la valutazione delle arterie uterine venga eseguita per via Transvaginale il PI indicativo di resistenze aumentate riportato in letteratura è 1,63.

Il valore di PI è maggiormente riportato in letteratura rispetto al valore di RI.

Vasi fetali

Arteria cerebrale media

Viene registrata in una sezione trasversale dell'estremo cefalico, più caudale rispetto a quello del diametro biparietale, finalizzata ad evidenziare la base cranica ed il poligono di Willis. Va standardizzata la posizione di campionamento, generalmente si registra a livello del margine esterno delle ali dello sfenoide, ed il color Doppler facilita la sua visualizzazione ma non è indispensabile. In questa scansione l'angolo di insonazione è vicino allo 0° . E' da evitare una eccessiva pressione del trasduttore sull'estremo cefalico fetale che può alterare la morfologia dell'onda. Gli indici Doppler vanno misurati su 3-5 onde a morfologia uniforme e variano con l'epoca di gestazione per cui vanno sempre riferiti al valore normale per la settimana di gravidanza.

Vasi venosi fetali

Il loro utilizzo è limitato al monitoraggio longitudinale di feti con compromissione emodinamica (IUGR, idrope, anemia) e si basa sullo studio della vena cava inferiore, dotto venoso, vena ombelicale. Il loro significato clinico è ancora oggetto di studio.

5. Refertazione scritta

Deve essere sempre allegato un referto scritto in cui sono segnalati:

- i distretti vascolari indagati (materni e/o fetali),
- l'apparecchiatura utilizzata (Doppler continuo, pulsato, colore),
- i valori assoluti degli indici Doppler considerati raffrontati ai valori di riferimento per l'epoca gestazionale,
- la presenza di anomalie della morfologia dell'onda (notches, flusso assente, flusso reverse,
- eventuali consigli per controlli successivi,
- eventuali limiti dell'esame,
- data e firma dell'operatore.

Bibliografia

Albageis G, Missfelder-Lobos H, Lees C. One-stage screening for pregnancy complications by color Doppler assessment of the uterine arteries at 23 weeks' gestation. *Obst Gyn* 2000; 96: 559-564.

Alfirevic Z, Neilson JP. Doppler ultrasonography in high risk pregnancies: systematic review with meta-analysis. *Am J Obstet Gynecol* 1995; 172: 1379-1387.

Chien PFW, Arnott N. How useful is uterine artery Doppler flow velocimetry in the prediction of pre-eclampsia, intrauterine growth retardation and perinatal death? An overview *Brit. Journal Obst Gynecol* 2000; 107 (2) 196-208.

Doppler French Study Group. A randomized control trial of Doppler ultrasound velocimetry of the umbilical artery in low risk pregnancies. *Brit Journ Ob Gyn* 1997, 104: 419.

Lees C. Uterine artery Doppler: time to establish the ground rules. *Ultrasound Ob Gyn* 2000; 16(7): 607.

Mari G. Noninvasive diagnosis by Doppler ultrasonography of fetal anemia due to maternal red-cell alloimmunization. Collaborative Group for Doppler Assessment of the Blood Velocity in Anemic Fetuses. *N Engl J Med.* 2000 Jan 6; 342 (1): 9-14.

Mari G. Middle cerebral artery peak systolic velocity for the diagnosis of fetal anemia: the untold story. *Ultrasound Obstet Gynecol.* 2005 Apr; 25 (4): 323-30.

Papageorghiou AT, Yu CK, Nicolaides KH. The role of uterine artery Doppler in predicting adverse pregnancy outcome. *Best Practice & Research Clinical Obstetrics and Gynecology* Vol. 18, No. 3, pp. 383-396, 2004.

Romero R, Kalache KD, Kadar N. Timing the delivery of the preterm severely growth restricted fetus: venous Doppler, cardiotocography or the biophysical profile? *Ultrasound Obstet Gynecol* 2002; 19 (2): 118.

Westergaard HB. A critical appraisal of the use of umbilical artery Doppler ultrasound in high risk pregnancies. *Ultras Obst Gynecol* 2001; 17 (6): 466.

Vergani P, Roncaglia N, Andreotti C, Arreghini A, Teruzzi M, Pezzullo JC, Ghidini A. Prognostic value of uterine artery Doppler velocimetry in growth-restricted fetuses delivered near term. [Journal Article] *American Journal of Obstetrics & Gynecology.* 2002 Oct; 187 (4): 932-6.

ECOGRAFIA TRANSVAGINALE NEL RISCHIO DI PARTO PRETERMINE

1. Finalità dell'ecografia transvaginale nel rischio di parto pretermine

Individuare le gestanti a rischio di parto pretermine.

2. Indicazioni all'ecografia transvaginale nel rischio del parto pretermine

- 2.1 Pazienti a rischio anamnestico di parto pretermine (Evidenza I-c, **Livello di raccomandazione A**). Un test negativo (CL > 30 mm) consente di assicurare questa categoria di pazienti.
- 2.2 Pazienti con sintomatologia indicativa di travaglio di parto pretermine (Evidenza III. Livello di raccomandazione B). Riduzione di ospedalizzazione e tocolisi.
- 2.3 Follow-up delle pazienti dopo posizionamento di cerchiaggio cervicale (Evidenza III. Livello di raccomandazione B) (parametri predittivi di parto pretermine: CL < 25 mm e porzione di cervice al di sopra del cerchiaggio < 10 mm).
- 2.4 L'impiego di ecografia transvaginale della cervice nella popolazione a basso rischio non è supportato da evidenza scientifica (Evidenza III. **Livello di raccomandazione A**).

3. Requisiti tecnologici della strumentazione

- 3.1 L'esame si esegue per via transvaginale con apparecchiature in tempo reale dotate di sonda transvaginale di almeno 5 MHz.

4. Modalità di esecuzione dell'esame

- 4.1 Paziente in posizione ginecologica a vescica vuota.
- 4.2 Introduzione della sonda in vagina per alcuni centimetri e, una volta individuati i punti di repere (vescica, SUI), lieve retrazione della stessa in modo da non comprimere la cervice (NB: l'immagine della cervice dovrebbe occupare circa i 2/3 dello schermo). Ripetizione della misurazione almeno per 3 volte.
- 4.3 Parametri da valutare:
 - lunghezza della cervice: linea che unisce OUI ed OUE sullo stesso piano, in condizioni statiche e dinamiche (sotto contrazioni uterine o dopo pressione manuale sul fondo o in regione sovrapubica [stress test]),
 - eventuale funneling (svasamento ad imbuto dell'OUI).

5. Refertazione scritta

- Lunghezza cervice.
- Presenza-assenza di Funneling.
- Eventuale documentazione iconografica, ove l'operatore ritenga opportuno allegarla.

Bibliografia

Althuisius SM, Dekker GA, van Geijin HP, Bekedam DJ, Kummel P. Cervical incompetence prevention randomized cerclage trial (CIPRACT study): Therapeutic cerclage with bed rest versus bed rest, final results. *Am J Obstet Gynecol*, 184: S2 Abstract, 2001.

Andersen F, Ardeshir K, Sakala E et al. Prediction of cervical cerclage outcome by endovaginal ultrasonography. *Am J Obstet Gynecol* 1994; 171: 1102-1106.

Berghella V, Bega G, Tolosa JE, Berghella M. Ultrasound assessment of the cervix. *Clin Obstet Gynecol* 2003; 46 (4): 947-962.

Berghella V, Daly SF, Tolosa JE, Di Vito MM, Chalmers R, Garg N, Bhullar A, Wapner RJ. Prediction of preterm delivery with transvaginal ultrasonography of the cervix in patients with high-risk pregnancies: does cerclage prevent prematurity? *Am J Obstet Gynecol* 1999, 181(4): 809-815.

Berghella V, Haas S, Chervoneva I, et al. Patients with prior second-trimester loss: prophylactic cerclage or serial transvaginal sonograms? *Am J Obstet Gynecol* 2002; 187: 747-751.

Berghella V, Odibo AO, Tolosa JE. Cerclage for prevention of preterm birth in women with a short cervix found on transvaginal ultrasound examination: a randomized trial. *Am J Obstet Gynecol* 2004; 191: 1311-7.

Guzman ER, Ananth CV. Cervical length and spontaneous prematurity: laying the foundation for future interventional randomized trials for the short cervix. *Ultrasound Obstet Gynecol* 2001; 18: 195-199.

Guzman ER, Walters C, Ananth CV, O'Reilly - Green C, Benito CW, Palermo A, Vintzileos AM. A comparison of sonographic cervical parameters in predicting spontaneous preterm birth in high-risk singleton gestations. *Ultrasound Obstet Gynecol*, 2001; 18: 200-203.

Hassan SS, Romero R, Berry SM, Dang K, Blackwell SC, Treadwell MC, Wolfe HM. Patients with an ultrasonographic cervical length \leq 15 mm have nearly a 50% risk of early spontaneous preterm delivery. *Am J Obstet Gynecol*. 2000 Jun; 182(6): 1458-1467.

Heath VC, Southall TR, Souka AP, Elisseou A, Nicolaides KH. Cervical length at 23 weeks of gestation: prediction of spontaneous preterm delivery. *Ultrasound Obstet Gynecol*. 1998 Nov; 12(5): 312-317.

Iams JD. Prediction and early detection of preterm labor. *Obstet Gynecol* 2003; 101(2): 402-12.

Iams JD, Goldenberg RL, Meis PJ, Mercer BM, Moawad A, Das A, Thom E, McNellis D, Copper RL, Johnson F, Roberts JM. The length of the cervix and the risk of spontaneous premature delivery. *N Engl J Med* 1996; 334: 567 -572.

Owen J, Iams JD, Hauth JC. Vaginal sonography and cervical incompetence. *Am J Obstet Gynecol* 2003; 188: 586-96.

Rageth JC, Kernen B, Saurenmann E, Unger C. Premature contractions: possible influence of sonographic measurement of cervical length on clinical management. *Ultras Obstet Gynecol* 1997; 9: 183-187.

Rust OA, Atlas R, Jones K, Benham BN, Balducci J. A randomized trial of cerclage versus no cerclage among patients with ultrasonographically detected second-trimester premature dilatation of the internal os. *Am J Obstet Gynecol* 2000; 183: 830 -835.

To MS, Alfirevic Z, Heath VCF, Cicero S, Cacho AM, Williamson PR, Nicolaides KH. Cervical cerclage for prevention of preterm delivery in women with short cervix: randomised controlled trial. *Lancet* 2004; 363: 1849-53.



DIAGNOSI PRENATALE INVASIVA

1. Introduzione

- 1.1 Si intende per diagnosi prenatale invasiva l'insieme delle procedure diagnostiche idonee a prelevare tessuti embriofetali o annessiali per la diagnosi prenatale di difetti congeniti, per la ricerca di agenti infettivi o per la valutazione di parametri ematologici fetali in alcune patologie della gravidanza.

2. Consulenza pre-esame

- 2.1 Prima della esecuzione dell'esame, è necessario informare tutte le donne (Evidenza III, **Livello di raccomandazione A**):
- a. sulla entità del rischio genetico di cui sono portatrici,
 - b. sulle possibilità di screening, diagnosi, prognosi e trattamento dei difetti congeniti,
 - c. sui rischi correlati alle diagnosi invasive, sui limiti diagnostici di queste e sui tempi necessari per ottenere la diagnosi,
 - d. sulle modalità di esecuzione delle procedure diagnostiche,
 - e. sulle possibilità di chiarimento diagnostico nei casi dubbi,
 - f. sulle opzioni di comportamento dopo la diagnosi, in modo da dare alla donna la possibilità di decidere valutando rischi e benefici.
- 2.2 La consulenza deve essere effettuata da un medico con competenze in genetica, fornendo le informazioni in maniera comprensibile e riservata (**Livello di raccomandazione A**).
Se possibile, deve essere consegnato materiale informativo scritto (Livello di raccomandazione C).
- 2.3 Nel corso della consulenza, la gestante sarà invitata a firmare il consenso informato che dovrà essere archiviato insieme alla documentazione clinica (**Livello di raccomandazione A**).

3. Tecniche di prelievo

- 3.1 Le tecniche attualmente utilizzate sono il prelievo dei villi coriali, l'amniocentesi e la cordocentesi; l'uso della fetoscopia è riservato solo a casi selezionati in Centri altamente specializzati (**Livello di raccomandazione A**).
- 3.2 La scelta della tecnica dipende dall'indicazione, dall'epoca di esecuzione del prelievo, dalla specifica esperienza dell'operatore e del laboratorio di riferimento e anche dalla preferenza della donna dettagliatamente informata (Livello di raccomandazione B); a parità di condizioni, è consigliabile utilizzare la tecnica meno invasiva e più precoce (Livello di raccomandazione B). Precisamente l'amniocentesi nel secondo trimestre è più sicura della biopsia dei villi coriale transcervicale e dell'amniocentesi precoce. Tuttavia se è richiesta una diagnosi più precoce è preferibile praticare una biopsia dei villi coriali transaddominale piuttosto che la biopsia transcervicale o l'amniocentesi precoce. Quando la tecnica transaddominale fosse di difficile esecuzione è da preferire l'amniocentesi del secondo trimestre (Evidenza I-a). Poiché l'esperienza dell'operatore ha un ruolo fondamentale per la sicurezza del prelievo, e l'esperienza del laboratorio per l'accuratezza del risultato, è consigliabile che le procedure di diagnosi prenatale invasiva vengano eseguite in Centri di documentata esperienza.

PRELIEVO DEI VILLI CORIALI

1. Finalità del prelievo dei villi coriali

Ottenere un campione adeguato di tessuto coriale da sottoporre ad indagini diagnostiche.

2. Indicazioni al prelievo dei villi coriali

1) Determinazione del cariotipo fetale (**Livello di raccomandazione A**):

- età materna avanzata (≥ 35 anni),
- genitore portatore di riarrangiamento cromosomico strutturale,
- genitore con aneuploidie dei cromosomi sessuali compatibili con la fertilità,
- precedente figlio con malattia cromosomica,
- malformazioni fetali rilevate all'esame ecografico,
- test ecografico o biochimico che indichi un rischio elevato per sindrome di Down o altra anomalia cromosomica,

2) Esame del DNA:

- studio del DNA fetale (**Livello di raccomandazione A**),

3) Esami enzimatici:

- valutazione di attività enzimatiche (**Livello di raccomandazione B**).

3. Strumentazione

- 3.1 Il prelievo si esegue per via transaddominale utilizzando un ago singolo di calibro 20 *gauge* e di lunghezza adeguata o (meno frequentemente) un doppio ago (calibro 20 *gauge* inserito in un ago "guida" da 18 *gauge*) (**Livello di raccomandazione A**). L'uso di un ago di calibro maggiore è associato ad una minore probabilità di successo del prelievo e ad un maggior rischio (Evidenza II-b).
- 3.2 In alternativa, il prelievo può essere eseguito per via transcervicale mediante un catetere di polietilene con un mandrino di alluminio (**Livello di raccomandazione A**) o una pinza da biopsia rigida (**Livello di raccomandazione B**).

- 3.3 Per effettuare il prelievo dei villi coriali è necessario disporre di un ecografo real time dotato di sonda transaddominale di almeno 3,5 MHz (**Livello di raccomandazione A**).

4. Modalità di esecuzione dell'esame

Prima del prelievo è indispensabile che la donna abbia eseguito la consulenza pre-esame ed abbia firmato il modulo del consenso informato (**Livello di raccomandazione A**).

- 4.1 Il prelievo dei villi coriali si esegue a partire dalla 10^{a+0} settimana di gravidanza (per via transcervicale fino a 13⁺⁰ settimane, e per via transaddominale può essere eseguito fino al termine della gravidanza) (**Livello di raccomandazione A**); i prelievi eseguiti prima della 10^{a+0} settimana possono essere associati ad un incremento del rischio di aborto (Evidenza II-b) e di difetti trasversali degli arti (Evidenza II-a).
- 4.2 Prima della esecuzione della procedura invasiva si esegue un esame ecografico per valutare il numero, la vitalità dell'embrione/i, rilevarne la biometria (almeno la lunghezza cranio-caudale), localizzare il *corion frondosum* e scegliere il punto più idoneo per la inserzione dello strumento (**Livello di raccomandazione A**).
- 4.3 L'uso della tecnica di prelievo transcervicale è associato ad un maggior rischio di perdita fetale rispetto alla tecnica transaddominale (Evidenza I-b) ed al rischio di complicanze settiche (Evidenza III).
- 4.4 Per il prelievo transaddominale, si esegue un'accurata disinfezione della cute (**Livello di raccomandazione A**). Può essere opportuno utilizzare un involucro sterile per la sonda ecografica ed una piccola quantità di gel sterile (Livello di raccomandazione C). Per il prelievo transcervicale, si esegue una disinfezione vaginale e si applica un tenaculum sulla portio (**Livello di raccomandazione A**).
- 4.5 Le procedure di prelievo devono essere eseguite sotto controllo ecografico continuo, sia per dirigere lo strumento verso il *corion frondosum*, sia durante l'aspirazione del materiale (**Livello di raccomandazione A**).
- 4.6 Se il materiale è insufficiente, si possono eseguire ulteriori tentativi di prelievo (Livello di raccomandazione B) utilizzando un nuovo ago o catetere. Non è opportuno effettuare più di due tentativi perché i rischi di perdita fetale aumentano in maniera significativa (Evidenza II-b. **Livello di raccomandazione A**).

- 4.7 Nelle donne Rh negative con test di Coombs negativo, l'esecuzione del prelievo dei villi coriali può causare l'insorgenza di una immunizzazione Rh (Evidenza III). E' opportuno pertanto effettuare la profilassi mediante iniezione di immunoglobuline anti-D (Livello di raccomandazione B). Nelle donne già immunizzate, l'esecuzione del prelievo dei villi coriali è controindicato (**Livello di raccomandazione A**).
- 4.8 Non vi sono dati in favore dell'uso di profilassi antibiotica o di tocolitici da utilizzare di routine per la esecuzione del prelievo dei villi coriali.
- 4.9 Non vi sono oggi indicazioni ad effettuare uno screening infettivologico prima di eseguire il prelievo dei villi coriali. Nella donne con epatite B o C il CVS può essere eseguito perché non vi sono evidenze di trasmissione verticale del virus dopo la procedura (Evidenza I-c e II-c). Tuttavia, andrebbe sempre chiarito, durante il counseling, che i dati della letteratura non sono esauritivi perché si riferiscono per lo più a piccole casistiche. Nelle donne HIV positive non vi sono evidenze che la diagnosi prenatale invasiva aumenti il rischio di trasmissione verticale specie se il prelievo è condotto durante la somministrazione di farmaci antiretrovirali alla madre e se la carica virale materna è molto bassa. E' tuttavia opportuno somministrare un consenso informato da cui si evinca che il rischio di trasmissione è al momento sconosciuto (Evidenza III).
- 4.10 Il prelievo dei villi coriali è una tecnica eseguibile sotto forma di intervento ambulatoriale, e non necessita di ricovero della paziente (Evidenza III. **Livello di raccomandazione A**).

5. Rischi e complicanze

5.1 Perdita fetale

Il prelievo dei villi coriali comporta un rischio aggiuntivo di perdita fetale dell'1% (Evidenza I-b); il rischio di aborto dopo prelievo dei villi coriali non differisce in maniera significativa da quello che si osserva dopo amniocentesi (Evidenza I-b).

Il rischio di perdita fetale dopo prelievo dei villi coriali è correlato a diversi fattori, direttamente all'età materna avanzata, al numero dei tentativi di prelievo, all'assetto citogenetico della placenta (mosaicismo), ed inversamente all'epoca di gravidanza in cui si esegue la procedura e soprattutto all'esperienza dell'operatore (Evidenza I-b).

5.2 Lesioni e malformazioni fetali

Il prelievo dei villi coriali eseguito prima della 10^{a+0} settimana di età gestazionale compiuta può essere associato ad un aumento del rischio di difetti trasversali degli arti fetali; dalla 10^{a+0} settimana in poi il prelievo dei villi coriali non è associato ad un aumento di tale rischio (Evidenza II-a) (8).

5.3 Altre complicanze

Le perdite ematiche vaginali sono relativamente frequenti dopo i prelievi di villi per via transcervicale e rare dopo quelli per via transaddominale; comunque, non modificano l'*outcome* fetale (Evidenza III).

Le complicanze settiche sono rare; più frequenti dopo i prelievi transcervicali che richiedono più di una inserzione (evidenza III). E' opportuno limitare il numero dei tentativi di prelievo per via transcervicale e scegliere la via transaddominale quando siano prevedibili difficoltà di prelievo (**Livello di raccomandazione A**). La rottura delle membrane causata dal prelievo è un evento raro. Non vi sono dati significativi sulla possibile trasmissione di infezioni virali da madre infetta a feto attribuibili all'esecuzione dei prelievi di villi coriali.

6. Prelievo dei villi coriali nel II e III trimestre di gravidanza

Il prelievo dei villi coriali nel II e III trimestre di gravidanza può essere eseguito solo con la tecnica transaddominale, in alternativa all'amniocentesi o alla cordocentesi, in condizioni associate a rilevante rischio di anomalie cromosomiche o geniche fetali (Livello di raccomandazione B).

7. Prelievo dei villi coriali nelle gravidanze multiple

Il prelievo dei villi coriali nelle gravidanze multiple deve essere eseguito dopo lo studio ecografico preliminare della corionicità, della posizione dei feti e delle rispettive placenti, dell'inserzione del cordone ed infine, se possibile, del sesso dei feti. Seguirà l'accurata descrizione dei fattori suddetti così da ridurre il rischio di errori di campionamento e consentire successivamente l'identificazione e l'abbinamento dei referiti genetici ai rispettivi feti. La tecnica transaddominale è da preferirsi a quella transcervicale il cui impiego al giorno d'oggi non è consigliato. Il prelievo dei villi coriali nelle gravidanze multiple comporta un rischio complessivo di perdita fetale del 2-4%, gli stessi studi hanno paragonato il tasso d'aborto in gravidanze singole e gravidanze multiple nella medesima istituzione senza dimostrare un incremento del rischio di perdita fetale (Evidenza III). Il tasso di contaminazione dei prelievi tra i gemelli migliora con la maggior esperienza degli opera-

tori, tuttavia si stima che il rischio di dover ripetere il prelievo per un risultato incerto è di circa il 2-3% (Livello di raccomandazione C). Considerando la complessità della procedura, è opportuno eseguire i prelievi solo nei Centri di riconosciuta esperienza (Livello di raccomandazione C).

8. Successo del prelievo e accuratezza diagnostica

- 8.1 Utilizzando le procedure di prelievo transaddominale, si può ottenere il successo del prelievo nel 98% dei casi al primo tentativo, e nel 99,8% con due tentativi; nella maggior parte dei casi (97%) si ottiene una congrua quantità di villi coriali (> 10 mg) (Evidenza II-a).
- 8.2 In circa lo 0,5-1% dei casi si può verificare il fallimento dell'esame citogenetico, spesso a causa della scarsità del materiale prelevato (Evidenza II-a); in questi casi, non si può ottenere un risultato se non ripetendo il prelievo diagnostico (**Livello di raccomandazione A**).
- 8.3 Risultati falsi positivi dell'esame citogenetico sono descritti nell'1% dei casi circa, quasi sempre per la presenza di mosaicismi placentari (90%) e raramente per aneuploidie non a mosaico (Evidenza II-a). In caso di mosaicismo, può essere opportuno procedere ad un nuovo prelievo (amniocentesi o cordocentesi) (**Livello di raccomandazione A**).
- 8.4 I risultati falsi negativi degli esami citogenetici utilizzando la sola tecnica diretta sono da considerarsi rarissimi (1 su 3000) (Evidenza II-a). Utilizzando l'analisi diretta insieme a quella colturale, i risultati falsi negativi sono da considerarsi eccezionali (1 su 20.000).
- 8.5 L'errore diagnostico nelle analisi delle malattie metaboliche e del DNA è in funzione della patologia da ricercare, ed è estremamente raro (Evidenza II-a).

9. Refertazione scritta

Deve essere sempre compilato un referto scritto segnalando (**Livello di raccomandazione A**):

- indicazione al prelievo dei villi coriali;
- numero degli embrioni, presenza di attività cardiaca;
- corionicità/amnionicità in caso di gravidanze multiple;
- parametri biometrici;
- eventuali anomalie uterine;

- indicazioni sulla procedura (numero dei tentativi, quantità di materiale prelevato, eventuali difficoltà di prelievo);
- eventuali complicanze immediate;
- indicazioni sulla profilassi anti-D;
- eventuali consigli per controlli ecografici successivi;
- data e firma dell'operatore.

10. Audit

E' auspicabile, ove possibile, effettuare un audit annuale dei prelievi di villi coriali per operatore, esaminando il numero dei tentativi di prelievo e gli eventuali insuccessi, le complicanze immediate, i fallimenti diagnostici, il numero e l'epoca degli aborti, le interruzioni volontarie di gravidanza, le anomalie congenite eventualmente presenti alla nascita (Livello di raccomandazione C).

Ai fini dell'audit si considera corretta l'attività procedurale degli operatori quando, secondo i "gold standard" definiti dalla letteratura, non si registrano più di 5 fallimenti o di 5 aborti su 50 procedure consecutive (oppure 8 in 100 casi consecutivi). Il superamento di questi parametri richiede la revisione della tecnica utilizzata (Livello di raccomandazione C).

11. Esperienza dell'operatore

L'uso di tale procedura diagnostica è riservato ad operatori di grande esperienza in altre tecniche invasive e in Centri di riferimento (**Livello di raccomandazione A**).

- 11.1 Un operatore esperto offre maggiori probabilità di successo nel prelievo dei villi coriali ed un minor rischio di perdita fetale (Evidenza II-c).
- 11.2 Prima di eseguire i prelievi in autonomia, è necessario superare un periodo di *training* eseguendo un numero adeguato e documentato di prelievi di villi coriali con la supervisione di un *senior tutor* (Evidenza II-a. **Livello di raccomandazione A**) (10-14).
- 11.3 Per mantenere un continuo livello di operatività, di sicurezza e di accuratezza dell'analisi, in termini di manualità, è indispensabile che nei Centri diagnostici venga eseguito un numero di prelievi di villi coriali adeguato a mantenere la manualità acquisita dopo il training (Evidenza II-a. **Livello di raccomandazione A**) (10-14).
- 11.4 Quando le difficoltà di prelievo sono prevedibili, è opportuno soprassedere al prelievo e inviare la gestante al Centro di riferimento (**Livello raccomandazione A**).

AMNIOCENTESI

1. Finalità dell'amniocentesi

Ottenere un campione adeguato di liquido amniotico da sottoporre ad indagini diagnostiche.

2. Indicazioni

- 1) Determinazione del cariotipo fetale (**Livello di raccomandazione A**):
 - età materna avanzata (≥ 35 anni),
 - genitore portatore di riarrangiamento cromosomico strutturale,
 - genitore con aneuploidie dei cromosomi sessuali compatibili con la fertilità,
 - precedente figlio con malattia cromosomica,
 - malformazioni fetali rilevate all'esame ecografico,
 - test biochimico (triplo test) che indichi un rischio elevato per sindrome di Down o altra anomalia cromosomica.
- 2) Ricerca di agenti infettivi virali o protozoari nel liquido amniotico (**Livello di raccomandazione A**).
- 3) Esame del DNA
 - studio del DNA fetale (Livello di raccomandazione B).
- 4) Determinazione della concentrazione della *alfa*-fetoproteina o di altri metaboliti fetali nel liquido amniotico (Livello di raccomandazione B).

3. Strumentazione

- 3.1 Il prelievo si esegue per via transaddominale utilizzando un ago singolo di calibro 20-22 *gauge* e di lunghezza adeguata (**Livello di raccomandazione A**). L'uso di un ago di calibro maggiore è associato ad un maggior rischio di perdita fetale (Evidenza II-b).
- 3.2 Per effettuare l'amniocentesi è necessario disporre di un ecografo real time dotato di sonda transaddominale di almeno 3,5 MHz (**Livello di raccomandazione A**).

4. Modalità di esecuzione dell'esame

Prima del prelievo è indispensabile che la donna esegua la consulenza pre-esame e firmi il modulo del consenso informato (**Livello di raccomandazione A**).

- 4.1 Le amniocentesi vanno effettuate dopo la 15^{a+0} e la 16^{a+6} settimana di gravidanza associate a maggiori probabilità di successo del prelievo ed a rischi più contenuti rispetto ai prelievi eseguiti in epoca più precoce; le amniocentesi precoci (10^{a+0} -14^{a+6} settimane) presentano maggiori difficoltà di esecuzione, un maggior rischio di aborto, di perdita di liquido amniotico, di piede torto equinovaro, e di fallimento della coltura cellulare, rispetto alle amniocentesi tradizionali (Evidenza I-b. **Livello di raccomandazione A**).
- 4.2 L'epoca di esecuzione dell'amniocentesi deve essere attentamente valutata sulla base di parametri biometrici rilevati mediante ultrasuoni (**Livello di raccomandazione A**).
- 4.3 Prima dell'esecuzione del prelievo si esegue un esame ecografico per valutare il numero, la vitalità e la posizione del/i feto/i, rilevarne la biometria, localizzare la placenta e scegliere il punto più idoneo per l'inserzione dell'ago (**Livello di raccomandazione A**). Si esegue quindi un'accurata disinfezione della cute addominale (**Livello di raccomandazione A**). Può essere opportuno utilizzare un involucro sterile per la sonda ecografica ed una piccola quantità di gel sterile (Livello di raccomandazione C).
- 4.4 L'inserzione dell'ago deve essere effettuata sotto controllo ecografico continuo (**Livello di raccomandazione A**).
- 4.5 E' consuetudine cercare di evitare la puntura transplacentare per eseguire il prelievo del liquido amniotico (Evidenza II-c). La via transplacentare può essere praticata se rappresenta la via migliore di accesso ad una idonea tasca di liquido amniotico, purché realizzata lontano dalla inserzione del cordone ombelicale e dove la placenta ha minore spessore (Livello di raccomandazione B).
- 4.6 L'amniocentesi genera considerevole ansia, ma il livello di dolore è equivalente a quello di un prelievo venoso. A tal proposito un trial randomizzato non ha dimostrato che l'infiltrazione

con anestetico locale dei tessuti nella sede del prelievo riduca significativamente la sensazione dolorosa (Evidenza I-c).

- 4.7 E' opportuno eliminare la prima parte del campione (0,5-1 ml) che potrebbe contenere cellule non fetali e falsare l'interpretazione dei risultati (Livello di raccomandazione B). Si effettua quindi il prelievo di una quantità di liquido amniotico corrispondente in millilitri alle settimane di gravidanza e comunque non eccedente 20 ml (Livello di raccomandazione B).
- 4.8 Nelle gravidanze gemellari è necessario effettuare una valutazione della corionicità/amnionicità prima di effettuare il prelievo (**Livello di raccomandazione A**). Nelle gravidanze gemellari bicoriali-biamniotiche, per le quali si effettuano due prelievi, può essere utile talvolta introdurre una piccola quantità di indacocarminio nel primo sacco dopo il primo prelievo, per essere certi che il secondo prelievo, non colorato, appartenga al secondo gemello (Livello di raccomandazione C).
- 4.9 Dopo l'amniocentesi, si esegue un controllo ecografico del feto e della placenta (Livello di raccomandazione C).
- 4.10 Nelle gestanti a rischio di isoimmunizzazione Rh è opportuno effettuare, dopo l'amniocentesi, la profilassi anti-D mediante iniezione di immunoglobuline (Livello di raccomandazione B). Non è scientificamente provata l'utilità della somministrazione di immunoglobuline nei casi in cui l'ago non attraversa la placenta.
- 4.11 Non vi sono oggi indicazioni ad effettuare uno screening infettivologico pre-amniocentesi.
- 4.12 Non vi sono dati in favore dell'uso di profilassi antibiotica o di tocolitici da utilizzare di routine per l'esecuzione dell'amniocentesi.
- 4.13 L'amniocentesi è una tecnica eseguibile sottoforma di intervento ambulatoriale, e non necessita di ricovero della paziente.

5. Rischi e complicanze

5.1 Perdita fetale

L'amniocentesi comporta un rischio aggiuntivo di perdita fetale dell'1% simile a quello riportato dopo il prelievo di villi coriali (Evidenza I-c). Il rischio aumenta sensibilmente in

presenza di fattori di rischio come la precedente abortività (fino al 7%), la presenza di emorragie genitali nel corso della gravidanza (fino al 6%), di sangue nel liquido amniotico (fino al 15%), e di alfa-fetoproteina sierica >2 MoM (fino al 20%) (Evidenza II-c).

5.2 Rottura delle membrane

Dopo amniocentesi vi è un rischio di rottura delle membrane, con perdita di liquido amniotico, di circa l'1% (Evidenza II-c).

5.3 Altre complicanze

Il rischio di lesioni fetali provocate dall'ago nel corso dell'amniocentesi è trascurabile se il prelievo viene eseguito sotto controllo ecografico continuo (Evidenza III).

E' stato segnalato un aumento del rischio di parto pretermine (Evidenza II-c).

Il rischio di isoimmunizzazione dopo amniocentesi nelle gestanti a rischio di isoimmunizzazione Rh non è significativo (Evidenza II-c).

Non vi sono dati sulla possibile trasmissione di infezioni virali da madre infetta a feto attribuibili alla pratica dell'amniocentesi.

6. L'amniocentesi nelle gravidanze gemellari

Nelle gravidanze gemellari è necessario effettuare la valutazione preliminare della corionità/amnionicità prima di effettuare il prelievo (**Livello di raccomandazione A**). Tra le tecniche descritte la più diffusa e meno rischiosa consiste nell'attuazione di due procedure consecutive, introduzione di due distinti aghi in modo sequenziale con guida ecografica. L'inserzione del secondo ago sarà effettuata in una sede quanto più distante possibile dalla prima inserzione. Errori diagnostici con questa tecnica sono riportati a circa il 3.5% (Livello di raccomandazione C). L'instillazione di coloranti (es. indocarminio) non trova attualmente più indicazione data l'alta affidabilità degli ecografi disponibili (Livello di raccomandazione C). Andrebbe invece abbandonata la tecnica che prevede l'uso di un singolo ago introdotto nel primo sacco e poi nel secondo sacco attraverso il setto interamniotico.

I problemi correlati a questa tecnica sono l'elevata percentuale di fallimento del passaggio transmembrana per un effetto tenda e di contaminazione del secondo prelievo con il contenuto del primo sacco, e la possibilità di creare una gravidanza pseudomonoamniotica (Livello di raccomandazione C). Nelle gravidanze gemellari monooriali si procederà con il campionamento di un solo sacco quando la diagnosi di monocorionicità è certa, in assenza di anomalie morfologiche in entrambi i feti e quando la crescita fetale non sia discordante. In caso di anomalie ecografiche di uno o entrambi i gemelli è

consigliabile eseguire il prelievo in entrambe le sacche per escludere i rari casi di mosaicismo. Per quel che riguarda il rischio di aborto e di parto prematuro non vi sono evidenze che dimostrino un maggior rischio rispetto al background risk (Livello di raccomandazione C).

7. Successo del prelievo e accuratezza diagnostica

- 7.1 Utilizzando la procedura di prelievo sotto controllo ecografico continuo (**Livello di raccomandazione A**), si può ottenere il successo del prelievo nel 98% dei casi al primo tentativo (Evidenza I-a), e fino al 99,8% dei casi nei Centri di maggiore esperienza (Evidenza II-b); nel 98% dei casi il liquido prelevato è perfettamente limpido, mentre nei rimanenti casi può essere presente sangue (0,4%) o pigmento bruno di origine ematica (< 2%) (Evidenza I-c).
- 7.2 In circa lo 0,2% dei casi si può verificare il fallimento dell'esame citogenetico, a causa della presenza di sangue nel liquido amniotico o per altri motivi (Evidenza I-a). In questi casi, non si può ottenere un risultato se non ripetendo il prelievo diagnostico (**Livello di raccomandazione A**); in casi selezionati può essere utile prelevare altri tessuti fetali (Livello di raccomandazione B).
- 7.3 In caso di mosaicismo cellulare (0,2-0,5% dei casi) può essere opportuno procedere ad un nuovo prelievo (sangue fetale) per il chiarimento diagnostico (**Livello di raccomandazione A**).
- 7.4 Gli errori diagnostici (risultati falsi negativi) sono molto rari (1 su 5.000) legati all'esperienza del Laboratorio (evidenza II-b); fra le possibili cause di errore, la presenza di mosaicismi non riconosciuti o di riarrangiamenti cromosomici di piccola entità, o la contaminazione da parte di cellule materne.

8. Refertazione scritta

Deve essere sempre compilato un referto scritto in cui sono segnalati (**Livello di raccomandazione A**):

- indicazione all'amniocentesi;
- numero di feti, presenza o assenza di attività cardiaca;
- corionicità/amnionicità in caso di gravidanze multiple;
- parametri biometrici fetali;
- posizione della placenta;
- eventuali anomalie uterine e/o annessiali e/o della quantità di liquido amniotico;

- indicazioni sulla procedura (numero dei tentativi, eventuali difficoltà di prelievo, quantità e caratteristiche del liquido amniotico prelevato);
- eventuali complicanze immediate;
- indicazioni sulla profilassi anti-D;
- eventuali consigli per controlli ecografici successivi;
- data e firma dell'operatore.

9. Audit

Ai fini dell'audit si considera corretta l'attività procedurale degli operatori quando, secondo i "gold standard" definiti dalla letteratura, non si registrano più di 4 infissioni ripetute di ago in 50 esami consecutivi (oppure 7 in 100 esami consecutivi) e 3 aborti spontanei in 50 esami consecutivi (oppure 7 in 100). Il superamento di questi valori richiede una revisione della tecnica utilizzata (**Livello di raccomandazione C**).

E' auspicabile, ove possibile, effettuare un audit annuale delle amniocentesi per operatore, esaminando il numero dei tentativi di prelievo e gli eventuali insuccessi, la contaminazione ematica dei campioni di liquido amniotico, le complicanze immediate, i fallimenti diagnostici, il numero e l'epoca degli aborti, le interruzioni volontarie di gravidanza, le anomalie congenite eventualmente presenti alla nascita (**Livello di raccomandazione C**).

10. Esperienza dell'operatore

- 10.1 Un operatore esperto garantisce maggiori probabilità di successo del prelievo al primo tentativo e rischi minori di contaminazione ematica del campione prelevato (Evidenza II-a).
- 10.2 Prima di eseguire autonomamente le amniocentesi, è necessario superare un periodo di training eseguendo un numero adeguato e documentato di amniocentesi con la supervisione di un *senior tutor* (Evidenza II-a. **Livello di raccomandazione A**).
- 10.3 Per mantenere un continuo livello di operatività, di sicurezza e di accuratezza dell'analisi, in termini di manualità, è indispensabile che nei Centri diagnostici venga eseguito un numero di amnio-centesi adeguato a mantenere la manualità acquisita dopo il training (Evidenza II-a. **Livello di raccomandazione A**).
- 10.4 Quando le difficoltà di prelievo sono prevedibili, è opportuno soprassedere al prelievo ed inviare la gestante ad un Centro di riferimento (**Livello di raccomandazione A**).

CORDOCENTESI

1. Finalità della cordocentesi

- 1.1 Ottenere un campione adeguato di sangue fetale da sottoporre ad indagini diagnostiche (**Livello di raccomandazione A**).
- 1.2 Effettuare terapie intravascolari fetali (Livello di raccomandazione B).

2. Indicazioni alla cordocentesi

- studio di parametri ematologici del feto (**Livello di raccomandazione A**),
- determinazione rapida del cariotipo fetale (Livello di raccomandazione B),
- terapie mediche fetali (Livello di raccomandazione B),
- studio del DNA fetale (Livello di raccomandazione C),
- ricerca di agenti infettivi (Livello di raccomandazione C).

3. Strumentazione

- 3.1 Il prelievo si esegue per via transaddominale utilizzando un ago singolo di calibro variabile da 20 a 22 *gauge* e di lunghezza adeguata, o (meno frequentemente) un doppio ago (ago 22 *gauge*, inserito in un ago "guida" da 20 *gauge*) (**Livello di raccomandazione A**).
- 3.2 Per effettuare la cordocentesi è necessario disporre di un ecografo real-time dotato di sonda transaddominale di 3,5 MHz o superiore (**Livello di raccomandazione A**).
- 3.3 Può essere opportuno disporre di un *Coulter Counter* per analizzare immediatamente il campione di sangue prelevato e confermarne l'origine fetale (Livello di raccomandazione B).

4. Modalità di esecuzione dell'esame

Prima del prelievo è indispensabile che la donna esegua la consulenza pre-esame e firmi il modulo del consenso informato (**Livello di raccomandazione A**).

- 4.1 Il periodo dopo la 18^a settimana è quello ottimale per eseguire la cordocentesi (**Livello di raccomandazione A**).

- 4.2 Prima dell'esecuzione della procedura invasiva si esegue un esame ecografico per valutare la posizione del feto, rilevarne la biometria, localizzare la placenta e scegliere il punto più idoneo per l'inserzione dell'ago (Livello di raccomandazione B).
- 4.3 Si esegue quindi un'accurata disinfezione della cute addominale (**Livello di raccomandazione A**). Può essere opportuno utilizzare un involucro sterile per la sonda ecografica ed una piccola quantità di gel sterile (Livello di raccomandazione C).
- 4.4 La vena ombelicale nei pressi della inserzione placentare rappresenta la sede di elezione per effettuare un prelievo di sangue fetale a scopo diagnostico (Evidenza II-c. **Livello di raccomandazione A**); se la inserzione ombelicale non è raggiungibile per la posizione della placenta e/o del feto, si può effettuare il prelievo da un'ansa libera del cordone ombelicale (Livello di raccomandazione B). Procedure alternative (prelievo dalla vena intraepatica, cardiocentesi) possono essere proposte in casi selezionati (Livello di raccomandazione B).
- 4.5 Il campione di sangue può essere analizzato immediatamente con un Coulter Counter, per confermarne l'origine fetale (Livello di raccomandazione B); può essere opportuno effettuare successivamente il test di Kleinhauer-Betke, per rilevare l'eventuale presenza di contaminazione da parte di sangue materno (Livello di raccomandazione C).
- 4.6 Dopo l'estrazione dell'ago, si deve effettuare una ecografia di controllo per valutare la eventuale presenza di sanguinamento dalla sede del prelievo e/o di bradicardia fetale (**Livello di raccomandazione A**).
- 4.7 Nelle donne con fattore Rh negativo, è opportuno effettuare una sieroprofilassi con immunoglobuline anti-D, in quanto l'esecuzione della cordocentesi è associata ad un numero rilevante di casi di emorragia feto-materna (Evidenza II-c. **Livello di raccomandazione A**).
- 4.8 La cordocentesi è una tecnica eseguibile sottoforma di intervento ambulatoriale, e non necessita di ricovero della paziente.

5. Rischi e complicanze

5.1 Perdita fetale

La percentuale di aborto dopo cordocentesi, entro 2 settimane dalla esecuzione della procedura ed in gestanti a basso rischio, è di circa 2% (Evidenza II-a). La presenza di aneuploidie cromosomiche, di anomalie strutturali, di ritardo di crescita fetale, l'oligoidramnios, la presenza di idrope fetale, la sede di prelievo (vena intraepatica, cuore fetale), la bradicardia fetale e/o il sanguinamento dalla sede di prelievo, e la ridotta esperienza dell'operatore, sono i fattori più comunemente associati ad un aumento del rischio di perdita fetale (fino al 35% dei casi) (Evidenza II-b).

La perdita fetale che si osserva dopo cordocentesi è più alta di quella che si può avere dopo amniocentesi o prelievo dei villi coriali. Pertanto, l'esecuzione della cordocentesi deve essere limitata a condizioni nelle quali non sono proponibili procedure meno invasive (**Livello di raccomandazione A**).

5.2 Complicanze emorragiche

Il sanguinamento dalla sede di puntura del cordone ombelicale è la complicanza più comune dopo la cordocentesi ed è associato ad una maggiore incidenza di perdita fetale (Evidenza III).

Il sanguinamento può essere correlato alle dimensioni dell'ago utilizzato; può essere opportuno scegliere il minor calibro possibile dell'ago compatibilmente con la tecnica utilizzata (Livello di raccomandazione B).

5.3 Bradicardia fetale

Definita come la presenza di una frequenza cardiaca inferiore a 100 battiti per minuto della durata di almeno 60 secondi, la bradicardia fetale è una frequente complicanza della cordocentesi ed è associata ad un alto rischio di perdita fetale (Evidenza II-b). Sono stati identificati due fattori di rischio per la bradicardia: la puntura dell'arteria invece della vena, e la presenza di grave ritardo di crescita fetale (circonferenza addominale $< 2,5^\circ$ o peso stimato $< 10^\circ$) (Evidenza II-c). E' pertanto opportuno porre attenzione per evitare la prima evenienza e valutare la necessità di eseguire la cordocentesi nei casi con grave ritardo di crescita (**Livello di raccomandazione A**).

6. Cordocentesi nelle gravidanze gemellari

L'introduzione di metodi rapidi per la ricerca di aberrazioni cromosomiche (FISH) ha notevolmente ridotto l'uso della cordocentesi

nelle gravidanze multiple. Questa riduzione è un dato auspicabile per l'alto tasso di complicanze. Infatti, la percentuale di perdita fetale post-procedura è pari a 8,2% ovvero circa 4 volte maggiore che nelle gravidanze singole (Evidenza III).

7. Successo del prelievo e accuratezza diagnostica

- 7.1 Con la metodica di prelievo con ago singolo dalla inserzione placentare della vena ombelicale, si può ottenere il successo del prelievo nel 97% dei casi al primo tentativo; risultati analoghi si ottengono nei prelievi dalle anse libere del cordone (Evidenza III). La tecnica con doppio ago sembra offrire minori probabilità di successo al primo tentativo (85%) (Evidenza III).
- 7.2 Il numero medio dei tentativi di prelievo (1,3) e la durata media (9 minuti) dei prelievi stessi dalla inserzione placentare risultano significativamente minori rispetto a quelli dei prelievi effettuati dalle anse libere del cordone (1,7 e 12 minuti) (Evidenza III).
- 7.3 La contaminazione del campione ematico prelevato da parte di sangue materno o liquido amniotico risulta significativamente minore nei prelievi effettuati dalle anse libere del cordone ombelicale (2% vs 4%) (Evidenza III).
- 7.4 I prelievi effettuati dalla vena intraepatica o dal cuore fetale presentano una elevata probabilità di successo (> 90%) ma il loro uso deve essere limitato a casi selezionati (**Livello di raccomandazione A**).
- 7.5 Gli errori diagnostici sono rari (Evidenza III).

8. Refertazione scritta

Deve essere sempre compilato un referto scritto segnalando (**Livello di raccomandazione A**):

- indicazione alla cordocentesi;
- numero dei feti, presenza o assenza di attività cardiaca;
- corionicità/amnionicità in caso di gravidanze multiple;
- parametri biometrici fetali;
- posizione della placenta;
- indicazioni sulla procedura (sede del prelievo, numero dei tentativi, quantità di sangue prelevato, eventuali difficoltà di prelievo);

- dati relativi al controllo ecografico dopo il prelievo, con particolare attenzione alla eventuale presenza di sanguinamento dalla sede del prelievo ed alla durata di questo, ed alla eventuale presenza di bradicardia fetale, con rilevamento di frequenza e durata della bradicardia stessa;
- indicazioni sulla profilassi anti-D;
- eventuali consigli per controlli ecografici successivi;
- data e firma dell'operatore.

9. Audit

E' opportuno effettuare un audit annuale delle cordocentesi per operatore, esaminando le tecniche utilizzate, il numero dei tentativi di prelievo e gli eventuali insuccessi, le complicanze immediate, le caratteristiche dei campioni prelevati, i fallimenti diagnostici, il numero e l'epoca degli aborti, le interruzioni volontarie di gravidanza, le anomalie congenite eventualmente presenti alla nascita (Livello di raccomandazione C).

10. Esperienza dell'operatore

L'esperienza dell'operatore che esegue la cordocentesi è direttamente correlata al rischio di perdita fetale (Evidenza III). L'uso di tale procedura diagnostica è pertanto riservato ad operatori di grande esperienza in altre tecniche invasive e in Centri di riferimento (Livello di raccomandazione A).

Bibliografia

Alfirevic Z, Sundberg K, Brigham S. Amniocentesis and chorionic villus sampling for prenatal diagnosis. Cochrane Database Syst Rev. 2003 (3) CD003252.

Antsaklis AI, Papantoniou NE, Mesogitis SA et al. Cardiocentesis: an alternative method of fetal blood sampling for the prenatal diagnosis of haemoglobinopathies. Obstet Gynecol 1992; 79: 630-633.

Associazione Italiana di Citogenetica Medica (A.I.C.M). Diagnostica Citogenetica Consensus 1995.

Brambati B, Tului L, Cislighi C and Alberti E. First 10,000 chorionic villus samplings performed on singleton pregnancies by a single operator. Prenat Diagn 1998; 18: 255-266.

Canadian Collaborative CVS-Amniocentesis Clinical Trial Group. Multicentre randomised clinical trial of chorionic villus sampling and amniocentesis. Lancet 1989; I: 1-6.

Daffos F, Capella-Pavlovsky M, Forestier F. Fetal blood sampling during pregnancy with use of a needle guided by ultrasound: a study of 606 consecutive cases. *Am J Obstet Gynecol* 1985; 153(6): 655-660.

Davies G, Wilson RD, Desilets V et al. Amniocentesis and women with hepatitis B, hepatitis C, or human immunodeficiency virus. *J Obstet Gynaecol Can.* 2003; 25 (2): 145-152.

Evans MI. Teaching new procedures (Editorial). *Ultrasound Obstet Gynecol* 2002; 19: 436-437.

Hahnemann JM, Vejerslev LO. Accuracy of cytogenetic findings on chorionic villus sampling. Diagnostic consequences of CVS mosaicism and non-mosaic discrepancy in centres contributing to EUCROMIC 1986-1992. *Prenat Diagn* 1997; 17(9): 801-820.

[<http://www.rcog.org.uk/index.asp?PageID=510>] Somigliana F, BUcceri AM,

Tibaldi C et al. Early invasive diagnostic technique in pregnant women who are infected with the HIV: a multicenter case series. *Am J Obstet Gynecol* 2005; 193 (2): 437-42.

Jackson LG, Zachary JM, Fowler SE et al. A randomized comparison of transcervical and transabdominal chorionic villus sampling. *New Engl J Med* 1992; 327(9): 594-598.

Kuliev A et al. Risk evaluation of CVS. *Prenat Diagn*, 1993; 13: 197- 209.

Kuliev A et al. Chorionic villus sampling safety report of WHO/Euro meeting. *Am J Obstet Gynecol* 1996; 174: 807- 811.

Ludomirsky A. Intrauterine fetal blood sampling-a multicentric registry: evaluation of 7462 procedures between 1987 and 1991. *Am J Obstet Gynecol* 1993; 168: 31.

Lundsteen C, Vejerslev LO. Prenatal Diagnosis in Europe. *Eur J Hum Genet* 1997; 5 (suppl 1): 14-21.

Monni G, Ibba RM, Lai R, Cau G, Mura S, Olla G, Cao A. Transabdominal chorionic villus sampling: fetal loss rate in relation to maternal and gestational age. *Prenat Diagn*, 12: 815-820.

Nicolini U and Monni G. Intestinal Obstruction in babies exposed in utero to methylene blue. *Lancet* 1990; 336: 1258.

Nicolini U, Nicolaidis P , Fisk N et al. Fetal blood sampling from the intrahepatic vein: analysis of safety and clinical experience with 214 procedures. *Obstet Gynecol* 1990; 76: 47-53.

Nizard J, Duyme M, Ville Y. Teaching ultrasound- guided invasive procedures in fetal medicine: learning curves with and without an electronic guidance system. *Ultrasound Obstet Gynecol* 2002; 19: 274-277.

Pardi G, Buscaglia M, Ferrazzi E et al. Cord sampling for the evaluation of oxygenation and acid-base balance in growth-retarded human fetuses. *Am J Obstet Gynecol* 1987; 157: 1221-1228.

Report of the European Study Group on Prenatal Diagnosis: Recommendations and Protocols for Prenatal Diagnosis. *J Maternal-Fetal Neonatal Med* 2003, in press.

Roads GG, Jackson LG, Schlesselman SE et al. The safety and efficacy of chorionic villus sampling for early prenatal diagnosis of cytogenetic abnormalities. *New Engl J Med* 1989; 320 (10): 609-617.

Royal College of Obstetricians and Gynaecologists. Amniocentesis and chorionic villus sampling. Guidelines No. 8. London: RCOG Press; 2005.

Smidt-Jensen S, Permin M, Claes Lundsteen JP et al. Randomized comparison of amniocentesis and transabdominal and transcervical chorionic villus sampling. *Lancet* 1992; 340: 1237-1244.

Tabor A, Philip J, Madsen M et al. Randomised controlled trial of genetic amniocentesis in 4606 genetic amniocentesis in 4606 low-risk women. *Lancet* 1986; 1(8493): 1287-1293.

The Canadian Early and Midtrimester Amniocentesis Trial (CEMAT) Group. Randomised trial to assess safety and fetal outcome of early and midtrimester amniocentesis. *Lancet* 1998; 351 (9098): 242-247.

Tongsong T, Wanapirak C, Sirivatanapa P et al. Amniocentesis-related fetal loss: a cohort study. *Obstet Gynecol* 1998; 92 (1): 64-67.

Wapner RJ. Chorionic villus sampling. In: Reece EA (Ed), *Obstetrics and Gynecology Clinics of North America, Fetal Diagnosis and Therapy* 1997; 24 (1): 83-110.

Weisz B, Rodech CH. Invasive diagnostic procedures in twin pregnancies. *Prenat Diagn* 2005; 25: 751-8.

Van Schonbrock D, Verhaeghe J. Does local anaesthesia at mid-trimester amniocentesis decrease pain experience? A randomized trial in 220 patients. *Ultrasound Obstet Gynecol* 2002; 16: 536-8.

Atto di Consenso ad essere sottoposta a prelievo ostetrico per Diagnosi Prenatale Invasiva ^(a)

Io sottoscritta **_____** di **_____** età **_____** anni
 residente in **_____** via **_____** n. **_____**
 telefono **_____** e-mail **_____**

esprimo il mio

	Pratiche Diagnostiche invasive	Medica Mat.	Pratiche Mat.
Esame Prenatale Tiroide	Esame di laboratorio per la diagnosi di ipotiroidismo e ipertiroidismo. È un esame sicuro e indolore. In caso di ipotiroidismo, il trattamento con la tiroxina è sicuro e non comporta rischi per il feto. In caso di ipertiroidismo, il trattamento con il propiltiurazolo è sicuro e non comporta rischi per il feto.	Esame di laboratorio per la diagnosi di ipotiroidismo e ipertiroidismo. È un esame sicuro e indolore. In caso di ipotiroidismo, il trattamento con la tiroxina è sicuro e non comporta rischi per il feto. In caso di ipertiroidismo, il trattamento con il propiltiurazolo è sicuro e non comporta rischi per il feto.	Esame di laboratorio per la diagnosi di ipotiroidismo e ipertiroidismo. È un esame sicuro e indolore. In caso di ipotiroidismo, il trattamento con la tiroxina è sicuro e non comporta rischi per il feto. In caso di ipertiroidismo, il trattamento con il propiltiurazolo è sicuro e non comporta rischi per il feto.
Medica Materna	Esame di laboratorio per la diagnosi di ipotiroidismo e ipertiroidismo. È un esame sicuro e indolore. In caso di ipotiroidismo, il trattamento con la tiroxina è sicuro e non comporta rischi per il feto. In caso di ipertiroidismo, il trattamento con il propiltiurazolo è sicuro e non comporta rischi per il feto.	Esame di laboratorio per la diagnosi di ipotiroidismo e ipertiroidismo. È un esame sicuro e indolore. In caso di ipotiroidismo, il trattamento con la tiroxina è sicuro e non comporta rischi per il feto. In caso di ipertiroidismo, il trattamento con il propiltiurazolo è sicuro e non comporta rischi per il feto.	Esame di laboratorio per la diagnosi di ipotiroidismo e ipertiroidismo. È un esame sicuro e indolore. In caso di ipotiroidismo, il trattamento con la tiroxina è sicuro e non comporta rischi per il feto. In caso di ipertiroidismo, il trattamento con il propiltiurazolo è sicuro e non comporta rischi per il feto.
Esame Prenatale	Esame di laboratorio per la diagnosi di ipotiroidismo e ipertiroidismo. È un esame sicuro e indolore. In caso di ipotiroidismo, il trattamento con la tiroxina è sicuro e non comporta rischi per il feto. In caso di ipertiroidismo, il trattamento con il propiltiurazolo è sicuro e non comporta rischi per il feto.	Esame di laboratorio per la diagnosi di ipotiroidismo e ipertiroidismo. È un esame sicuro e indolore. In caso di ipotiroidismo, il trattamento con la tiroxina è sicuro e non comporta rischi per il feto. In caso di ipertiroidismo, il trattamento con il propiltiurazolo è sicuro e non comporta rischi per il feto.	Esame di laboratorio per la diagnosi di ipotiroidismo e ipertiroidismo. È un esame sicuro e indolore. In caso di ipotiroidismo, il trattamento con la tiroxina è sicuro e non comporta rischi per il feto. In caso di ipertiroidismo, il trattamento con il propiltiurazolo è sicuro e non comporta rischi per il feto.
Esame Prenatale	Esame di laboratorio per la diagnosi di ipotiroidismo e ipertiroidismo. È un esame sicuro e indolore. In caso di ipotiroidismo, il trattamento con la tiroxina è sicuro e non comporta rischi per il feto. In caso di ipertiroidismo, il trattamento con il propiltiurazolo è sicuro e non comporta rischi per il feto.	Esame di laboratorio per la diagnosi di ipotiroidismo e ipertiroidismo. È un esame sicuro e indolore. In caso di ipotiroidismo, il trattamento con la tiroxina è sicuro e non comporta rischi per il feto. In caso di ipertiroidismo, il trattamento con il propiltiurazolo è sicuro e non comporta rischi per il feto.	Esame di laboratorio per la diagnosi di ipotiroidismo e ipertiroidismo. È un esame sicuro e indolore. In caso di ipotiroidismo, il trattamento con la tiroxina è sicuro e non comporta rischi per il feto. In caso di ipertiroidismo, il trattamento con il propiltiurazolo è sicuro e non comporta rischi per il feto.

Io sottoscritta **_____** di **_____** età **_____** anni
 residente in **_____** via **_____** n. **_____**
 telefono **_____** e-mail **_____**

**Espresso il mio
consenso ad essere sottoposta**

Io

OFFICE ECOGRAFIA (o Ecografia di supporto) IN OSTETRICIA E GINECOLOGIA

1. Finalità dell'office ecografia in ostetricia e ginecologia

- 1.1 E' un esame ecografico eseguito come supporto alla visita ed è finalizzato alla ricerca di dati diagnostici che possono essere utilizzati a completamento della visita.

Non vi è evidenza scientifica che sia utile effettuare un esame ecografico durante ogni visita ostetrico-ginecologica (Evidenza I-b. **Livello di raccomandazione A**).

E' necessario spiegare alla paziente il significato dell'office ecografia e la differenza rispetto agli esami ecografici "formali" che vanno comunque eseguiti o consigliati ove indicato.

2. Indicazioni all'office ecografia

- 2.1 In ostetricia (Evidenza IV. Livello di raccomandazione C):
- visualizzazione della presenza in utero della camera ovulare, dell'embrione e dell'attività cardiaca embrio-fetale
 - valutazione della presentazione fetale
 - valutazione della quantità di liquido amniotico.
- 2.2 In ginecologia (Evidenza IV. Livello di raccomandazione C):
- valutazione dell'ecogenicità di una tumefazione diagnosticata con l'esplorazione bimanuale (cistica/solida)
 - controllo della localizzazione di IUD.

3. Strumentazione

- 3.1 L'esame può essere effettuato per via transaddominale o transvaginale con ecografo real time dotato di sonda addominale di almeno 3,5 MHz e/o di sonda vaginale di almeno 5 MHz (Evidenza I-c. **Livello di raccomandazione A**).

4. Modalità di esecuzione dell'esame

- 4.1 Vanno ricercati i parametri ritenuti utili dal punto di vista clinico e che saranno valutati caso per caso dal medico che esegue l'esame ecografico (Evidenza IV. Livello di raccomandazione C).
I parametri valutabili possono essere:
- Identificazione in utero del feto e n° di feti.
 - Presenza o assenza dell'attività cardiaca embrio-fetale.
 - Parte presentata del feto.
 - Quantità di liquido amniotico rilevata soggettivamente.
 - Conferma di presenza di tumefazioni pelviche e loro ecogenicità.
 - Posizione di IUD in utero.
- 4.2 E' sconsigliato l'utilizzo del Doppler pulsato per la rilevazione dell'attività cardiaca fino a 10 settimane compiute (Evidenza II-a. Livello di raccomandazione B).

5. Refertazione scritta

- 5.1 Non è necessario che sia rilasciato un referto specifico, ma devono sempre essere scritti nella cartella clinica della paziente i parametri rilevati dall'Office ecografia.

Bibliografia

Bennett MJ. Routine ultrasound and the gynaecology visit. *Curr Opin Obstet Gynecol* 1998 Oct; 10(5): 387-390.

Bofill JA, Sharp GH. Obstetric sonography. Who to scan, when to scan, and by whom. *Obstet Gynecol Clin North Am* 1998 Sep; 25(3): 465-478.

Carey JC. Integrating prevention into obstetrics/gynecology. *Acad Med* 2000 Jul; 75 (7 Suppl): S72-76.

Chudleigh T. Scanning for pleasure. *Ultrasound Obstet Gynecol* 1999 Dec; 14 (6): 369-371.

Degani S. Ultrasound Frequently asked questions. *Ultrasound Obstet Gynecol* 2000 Jun; 15 (6): 546.

Deutchman ME, Hahn R. Office procedures. *Obstetric ultrasonography. Prim Care* 1997 Jun; 24 (2): 407-431.

Gambone JC, Munro MG. Office sonography and office hysteroscopy. *Curr Opin Obstet Gynecol* 1993 Dec; 5 (6): 733-739.

Goldstein S.R. The routine use of ultrasound in the gynaecological visit. *Ultrasound Obstet Gynecol* 1996; 8: 369-370.

Magill-Cuerden J. Ultrasound routine practice or practised routine? *Mod Midwife* 1994 Mar; 4(3): 4-5.

Rodney WM, Deutchman ME, Hartman KJ, Hahn RG. Obstetric ultrasound by family physicians. *J Fam Pract* 1992 Feb; 34(2): 186-94, 197-200.

Valentin L. High-quality gynaecological ultrasound can be highly beneficial, but poor-quality gynaecological ultrasound can do harm. *Ultrasound Obstet Gynecol* 1999; 13: 1-7.



ECOGRAFIA GINECOLOGICA

1. Finalità dell'esame ecografico ginecologico

- 1.1. Identificare condizioni patologiche anatomico/funzionali dei genitali interni femminili (Evidenza II-a. **Livello di raccomandazione A**).
- 1.2. Identificare condizioni anatomiche a rischio oncologico (Evidenza II-a. Livello di raccomandazione B).
- 1.3. Monitoraggio delle pazienti sottoposte a terapie mediche/chirurgiche (Evidenza III. Livello di raccomandazione B).
- 1.4. Rilevare modificazioni eventuali di altri organi e strutture pelviche conseguenti a processi patologici genitali (Evidenza IV. Livello di raccomandazione B).

2. Indicazioni all'esame ecografico ginecologico

L'imaging ecografico ginecologico è una indagine strumentale non invasiva utile:

- 2.1. Nel percorso diagnostico delle neoformazioni sospettate su base anamnestica od obiettiva a carico dei genitali interni (Evidenza II-a. **Livello di raccomandazione A**).
- 2.2. Nel percorso diagnostico delle patologie disfunzionali e infettive che interessano o possono interessare i genitali interni (Evidenza II-b. Livello di raccomandazione B).
- 2.3. Nella diagnosi differenziale con altre patologie addomino pelviche in condizioni di urgenza (appendicopatie, diverticoliti, malattie infiammatorie enteriche (Evidenza III. Livello di raccomandazione C).

- 2.4. Nel percorso diagnostico di pazienti in peri- e post-menopausa con perdite ematiche atipiche, concorrendo a determinare i caratteri macroscopici dell'endometrio e della cavità uterina (Evidenza II-a. Livello di raccomandazione B).
- 2.5. Nella sorveglianza dell'ovaio e dell'endometrio in soggetti ad alto rischio di patologia neoplastica ovarica od endometriale (familiarità per carcinoma ovarico o sindromi familiari per tumori epiteliali, farmaci) (Evidenza II-a. Livello di raccomandazione B).
- 2.6. Nel monitoraggio dell'ovulazione spontanea e farmacologicamente indotta (Evidenza II-b).
- 2.7. Nel monitoraggio di terapie mediche e nel controllo di esiti chirurgici (Evidenza IV. Livello di raccomandazione C).

3. Strumentazione

- 3.1. Lo standard tecnico attuale per l'imaging ecografico ginecologico è rappresentato dalle sonde endovaginali ad alta frequenza (≥ 5 MHz). L'alta frequenza di emissione che caratterizza le sonde endocavitarie, associata alla minimizzazione del tessuto interposto tra sonda e organi oggetto dell'indagine consente una migliore sensibilità diagnostica nel riconoscimento di alterazioni dei tessuti indagati. (JAMA 1991 Jun 5; 265(21): 2851-5 Gynecologic sonography. Report of the ultrasonography task force. Council on Scientific Affairs, American Medical Association) (Transvaginal sonography versus transabdominal pelvic sonography. AJR Am J Roentgenol. 1999 Sep; 173 (3): 846.
- 3.2. Le indagini per via transaddominale sono da considerare: **A)** integrative in casi di neoformazioni addomino-pelviche non indagabili interamente per via vaginale, al fine di un completamento della valutazione del contenuto della pelvi e delle sue relazioni con gli organi addominali, **B)** nel caso di impossibilità all'accesso endovaginale (non accettazione della donna alla effettuazione dell'esame endovaginale, virgo, ipo-atrofia vaginale senile).
- 3.3. La sonda endovaginale deve essere oggetto delle normali condizioni di anti-sepsi per gli strumenti endovaginali e deve essere isolata durante l'esame da un rivestimento monouso.
- 3.4. La valutazione di neoformazioni endocavitarie può essere integrata con l'impiego di mezzi di contrasto semplici (soluzione fisiologica sterile con iniettori endouterini idonei).

- 3.5. L'impiego di mezzi di contrasto complessi endocavitari in sostituzione di tecniche radiologiche per la valutazione della pervietà tubarica è oggetto di studi clinici controllati, così pure l'impiego di mezzi di contrasto endovascolari per la valutazione angioDoppler della vascolarizzazione.
- 3.6. L'integrazione con il color imaging deve essere considerata opzionale. Questa tecnologia di immagine consente tuttavia una più diretta e univoca visualizzazione dei vasi e delle ramificazioni vascolari sino alle arteriole precapillari con un immediato vantaggio nella più certa e rapida identificazione di organi e neoformazioni.
- 3.7. L'integrazione con la velocimetria Doppler per lo studio funzionale dei vasi neoformati o per osservare gli effetti vascolari indotti da terapie deve essere considerata ancora oggetto di studi clinici controllati.

4. Modalità di esecuzione dell'esame

- 4.1 **Condizioni patologiche anatomiche/funzionali dei genitali interni femminili.**
 - 4.1.1. *L'utero viene visualizzato e misurato secondo i suoi propri piani sagittali e trasversali.* Devono essere misurati i diametri dell'utero. Il reperi di passaggio tra corpo e collo è definito dal passaggio tra tessuto ghiandolare cervicale ed endometrio. Devono essere descritti i **caratteri del miometrio** riferiti ad un ideale pattern di omogeneità o di disomogeneità compatibile con una iperplasia leiomiomatosa. Neoformazioni miometriali dovranno essere descritte per sede, dimensioni e caratteri. L'altissima prevalenza dei miomi o dei fibromi tra le neoformazioni miometriali autorizza un uso improprio dell'ecografia per proporre appunto diagnosi istologiche di mioma.
 - 4.1.3 *L'endometrio viene visualizzato su una sezione sagittale* per misurare lo spessore bi endometriale e valutare i caratteri dell'endometrio. In età fertile i caratteri dell'endometrio dovranno essere riferiti alla fase del ciclo in cui viene eseguito l'esame. In peri e post menopausa è opportuna una definizione di iper- ipo- o iso-ecogenicità rispetto al miometrio. La presenza o la sospetta presenza di neoformazioni endocavitari dovrà essere riportata definendo di queste la sede, i caratteri e le dimensioni. Caratteri e profili endometriali non rilevabili con accuratezza per particolari caratteri dell'utero o più in generali della pelvi devono essere chiaramente definiti come non refertabili.

In presenza di un *sospetto di neoformazione endocavitaria* è oggi possibile completare la diagnosi e la diagnosi differenziale con l'impiego della sonoisterografia (Evidenza II-b).

- 4.1.4 La descrizione dei *caratteri dell'ovaio* deve comprendere la biometria e la ecostruttura. In età fertile particolare attenzione andrà posta nel rilevare la sincronicità attesa tra modificazioni dell'ovaio e modificazioni dell'endometrio, così per le condizioni tipiche determinate da terapie endocrine (ovariostatiche, ecc.).
- 4.1.5. Eventuali *neoformazioni* dovranno essere descritte per probabile pertinenza d'organo (ovariche, para-ovariche, uterine ecc.), per dimensioni e caratteri. Tutte le neoformazioni devono essere descritte nei loro caratteri morfologici (caratteri dei margini, caratteri del contenuto, presenza di setti sottili o spessi, presenza di vegetazioni, presenza o predominanza di aree solide) (Evidenza II-a).
- 4.1.6 La tuba non è di norma visualizzabile. In presenza di neoformazioni, raccolte liquide si dovrà tentare di definirne la pertinenza della lesione a questo organo (Evidenza III).
- 4.1.7 E' raccomandabile che l'esame non superi una durata massima di 20 minuti.

4.2 Condizioni a rischio oncologico

- 4.2.1 L'impiego dell'ecografia endovaginale per definire un rischio oncologico ovarico o endometriale è riconosciuto attualmente solo per quanto riguarda lo studio dell'endometrio in pazienti post-menopausali con perdite ematiche atipiche, e per pazienti ad alto rischio di carcinoma dell'ovaio. Spessore $\leq 4\text{mm}$ è considerato adeguato a differenziare una condizione di ipo-atrofia rispetto a condizioni a rischio oncologico. Uno spessore $\leq 5\text{mm}$ diminuisce la sensibilità del test a scapito della specificità, e il suo impiego può essere considerato in questa luce. (Evidenza II-a).
- 4.2.2 In pazienti in terapia ormonale sostitutiva l'esame ecografico deve essere eseguito tenendo conto dell'eventuale fase del ciclo terapeutico al fine di eseguire l'esame nel periodo in cui si presume l'endometrio abbia lo spessore inferiore (Evidenza III).
- 4.2.3 L'esame delle dimensioni e dei caratteri dell'ovaio può essere considerato, in associazione ad altri criteri diagnostici di laboratorio, in pazienti ad alto rischio di carcinoma dell'ovaio (Evidenza IV).

4.3 Sorveglianza di risultati di terapie mediche/chirurgiche

4.3.1 I rilievi biometrici e le classificazioni semiquantitative descritte al precedente paragrafo devono risultare in modo chiaro ed univoco dal referto alla fine di consentire confronti nella sorveglianza longitudinale del quadro anatomico funzionale, là dove richiesto dalla particolare patologia sospettata o diagnosticata (Evidenza IV).

4.4 Modificazioni di altri organi e strutture pelviche conseguenti a processi patologici genitali

4.4.1 Lo studio degli organi pelvici o addominali eventualmente coinvolti da patologie genitali richiede specifiche competenze che possono necessitare del contributo di diversi specialisti e del confronto con altre metodiche di indagine (Evidenza IV).

5. Refertazione scritta

L'esame dovrà essere completato da un referto che a partire dall'indicazione eventualmente precisata, risponda alle linee guida sopra definite.

- L'operatore responsabile delle diagnosi deve essere chiaramente identificabile.
- L'esame dovrà essere corredato da reperti fotografici (indicanone il numero allegato) adeguati a supportare la diagnosi di esclusione delle patologie sospettate ovvero i riscontri anormali nei loro aspetti tipici.



SONOISTEROGRAFIA

La sonoisterografia (sinonimi: isterosonografia, sonoisteroscopia, SIS - Saline Infusion Sonohysterography) è una metodica ecografica che studia la cavità uterina ed il suo contenuto utilizzando un mezzo di contrasto, rappresentato in genere da una soluzione salina sterile, iniettata all'interno della cavità stessa mediante un catetere transcervicale.

1. Finalità dell'esame sonoisterografico

- 1.1 Valutare la morfologia della cavità uterina.
- 1.2 Identificare e/o escludere patologie uterine endocavitari.
- 1.3 Fornire indicazioni al chirurgo sul tipo di approccio chirurgico da seguire e valutarne i risultati conseguiti.

2. Indicazioni all'esame sonoisterografico

- 2.1 **Accertamenti iniziali nella sterilità di coppia**
 - Infertilità e aborto abituale.
 - Pazienti con amenorrea o ipomenorrea da sospetta sindrome di Asherman.
 - Sospetto di malformazioni congenite della cavità uterina.

In questi casi viene generalmente associata alla valutazione della pervietà tubarica (Sonoisterosalpingografia - vedi capitolo seguente).

- 2.2 **Sospetta patologia endocavitaria**
 - Sanguinamento uterino anomalo in pre- post-menopausa.
 - Riscontro all'ecografia transvaginale di lesioni o ispessimenti focali o diffusi dell'endometrio.

2.3 Supporto alla chirurgia endoscopica.

- Valutazione pre- e post-operatoria della cavità uterina in caso di polipi endometriali o miomi uterini.

2.4 Valutazione insoddisfacente dell'endometrio con l'ecografia transvaginale.**3. Controindicazioni assolute****3.1 Assolute**

Gravidanza

3.1.1 PID.

3.1.2 Piometra.

3.2 Relative

3.2.1 Stenosi cervicale, insufficienza cervicale.

3.2.2 Vaginite e/o endometrite.

3.2.3 Sospetto carcinoma endometriale.

4. Strumentazione

4.1 Speculum, fonte luminosa.

4.2 Pinza ad anelli, batuffoli sterili, soluzione disinfettante, siringhe di 10-20-50 cc.

4.3 Isterometro, dilatatore di Hegar, pinza di Hegar (in caso di stenosi cervicali od anomalie di posizione del corpo uterino).

4.4 Cateteri: ne esistono vari, che si differenziano tra loro per consistenza, per il sistema di ancoraggio e per l'eventuale presenza di un mandrino che ne favorisca l'inserimento. La scelta è secondaria ad una mediazione tra l'esperienza dell'operatore, la tollerabilità della paziente ed il costo del catetere.

4.5 Mezzi di contrasto: anecogeno (soluzione salina isotonica sterile).

4.6 Sonda vaginale ad alta frequenza isolata durante l'esame da un

rivestimento sterile monouso. Se la paziente ha un utero molto ingrandito, può essere necessario effettuare anche una valutazione per via transaddominale della rima endometriale.

- 4.7 L'integrazione con il color Doppler deve essere considerato opzionale: può risultare utile in alcune circostanze come per identificare e differenziare i polipi endometriali dai coaguli.
- 4.8 L'integrazione con l'ecografia 3-4D deve essere considerata opzionale. Questa tecnologia consente, tuttavia, di meglio definire le malformazioni uterine.

5. Modalità d'esecuzione dell'esame

- 5.1 Nelle pazienti in età fertile è consigliabile effettuare l'esame in fase follicolare precoce, al termine della mestruazione e comunque prima dell'ovulazione (in pratica: entro il 10°-12° giorno del ciclo per le pazienti con ciclo regolare).
- 5.2 Non esistono evidenze sulla necessità di effettuare sistematicamente premedicazione con FANS e/o antibioticoterapia. E' necessario, invece, rispettare i principi basilari di disinfezione e sterilità locale.
- 5.3 Ecografia transvaginale preliminare. E' opportuno effettuare una valutazione ecografica dell'utero, dell'endometrio e degli annessi prima di iniziare l'infusione del mezzo di contrasto.
- 5.4 Applicazione dello speculum, visualizzazione della portio e disinfezione dei genitali con pinza ad anelli e batuffoli sterili.
- 5.5 Introduzione del catetere nel canale cervicale fino a raggiungere la cavità uterina. Solitamente questa manovra è agevole e solo in rari casi è necessario posizionare una pinza di Hegar per facilitare l'ingresso del catetere in cavità uterina. Il catetere deve essere posizionato a livello istmico e mai a livello fundico, per ridurre al minimo le reazioni vagali e per non ostacolare una visione ottimale della cavità uterina.
- 5.6 Sotto guida ecografica, infusione lenta e progressiva della cavità uterina con 5-30 ml di soluzione salina sterile a temperatura ambiente. La valutazione ecografica deve essere mirata allo studio della cavità uterina e del canale cervicale utilizzando piani di scansione longitudinali e trasversali.

6. Effetti collaterali

Sono percentualmente modesti e consistono in:

- 6.1 In corso d'esame: dolore pelvico, sintomi vagali, nausea, vomito.
- 6.2 Nelle ore successive: dolore pelvico, spotting.

7. Complicanze

Generalmente, la sonoisteroscopia è un esame di facile esecuzione, ben tollerato e con una bassissima incidenza di complicanze. Le rare complicanze riportate sono: febbre tale da richiedere antibioticoterapia, febbre risoltasi spontaneamente, peritonite.

8. Fallimento

Dai dati della letteratura, l'indagine non è effettuabile in una percentuale di casi compresa tra lo 0 e il 15%.

- 8.1 Stenosi cervicale severa, che impedisce l'inserimento del catetere. E' la causa più frequente di fallimento dell'esame e si verifica soprattutto in pazienti nullipare o in post-menopausa.
- 8.2 Insufficienza cervicale.
- 8.3 Miomi uterini.
- 8.4 Insorgenza, in corso di esame di dolore pelvico e/o reazioni vagali che inducono a sospendere l'esame.

Ai fallimenti dovuti all'impossibilità "tecnica" di eseguire l'esame, vanno aggiunti i fallimenti "della tecnica" ovvero quei casi in cui l'indagine non fornisce sufficienti informazioni diagnostiche.

9. Consenso informato

L'indagine deve essere preceduta dall'acquisizione di un consenso informato che esponga le indicazioni e gli obiettivi della metodica, la tecnica utilizzata e gli eventuali sintomi o complicazioni che possono derivare dall'esecuzione di questo esame.

10. Refertazione

L'esame deve essere completato da un referto che risponda alle raccomandazioni soprariportate e che contenga le seguenti informazioni:

- Dati della paziente, indicazione all'esame, tecnica utilizzata.
- Le valutazioni biometriche e morfologiche riscontrate e la loro interpretazione clinica.
- L'operatore responsabile dell'esame e della diagnosi deve essere chiaramente identificabile.
- Al referto deve essere allegata una documentazione fotografica (specificandone il numero) che comprenda un'immagine sagittale dell'endometrio nel punto di massimo spessore **prima** dell'infusione e immagini della cavità uterina e di eventuali formazioni endocavitarie **dopo** l'infusione di soluzione salina.

Relativamente alla definizione dei livelli di evidenza e/o raccomandazione, dopo un attento controllo della letteratura, non è stato possibile reperire Linee Guida e/o raccomandazioni validate. Pertanto queste Linee Guida sono state formulate sulla base del parere di esperti che si sono occupati dell'argomento e dei più recenti e autorevoli studi clinici.

Bibliografia

ACOG technology assessment in obstetrics and gynecology. Saline infusion sonohystero-graphy. *Obstet. Gynecol.* 2003; Vol 102, N° 3: 659-662.

Ando H, Toda S, Harada M et al. Which infertile woman should be indicated for sonohystero-graphy? *Ultrasound Obstet. Gynecol.* 2004; 24: 566-571.

Bernard J P, Lecuru F et al. Hysterosonographie-Gynecol. *Obstetrique & Fertilité* 30 (2002); 882-889.

Berridge DL, Winter TC. Saline Infusion Sonohystero-graphy: technique, indications and imaging Findings. *J Ultrasound Med.* 2004; 23: 97-112.

Cohen LS, Valle RF et al. Role of vaginal sonography and hysterosonography in the endoscopic treatment of uterine myomas. *Fertility and Sterility*, Vol. 73, N° 2; Febr. 2000.

Dessole S, Ambrosini G et al. Determining the best catheter for sonohystero-graphy. *Fert. Sterility*, 2001 SEP; 76 (3); 605-09.

De Kroon CD, Jansen FW et al. Technology assessment of saline contrast hystero-sonography. *Am J Obstet Gynecol.* 2003; 188: 945-9.

De Kroon CD, Janse FP et al. Saline contrast hysterosonography in abnormal uterine bleeding: a systematic review and meta-analysis. *BJOG: an International J. of Obst. And Gynecology*; Oct 2003, Vol. 110, pp. 938-947.

Dudiak KM. Hysterosonography: a Key to What Is Inside the Uterus. *Ultrasound Quartely*, Vol.17, N° 2, 2001, pp.73-86.

Fleischer AC, Shappell HW. Color Doppler sonohysterography of endometrial polyps and submucosal fibroids. *J Ultrasound Med*. 2003 Jun; 22 (6): 601-04.

Leone FPG, Ferrazzi E et al. Use of strict sonohysterographic metods for preoperative assessment of submucous myomas. *Fert. and Sterility*, Vl. 79, N° 4 Apr 2003.

Lev Toaff AS, Golberg BB et al. Three-dimensional Multiplanar Sonohysterography. *J. Ultrasound Med*, 2001; 20: 295-306.

Lindheim SR, Adsuar N, Kushner DM. Sonohysterography: a valuable tool in evaluating the female pelvis. *Obstet Gynecol Surv*. 2003; vol 58, N° 11: 770-784.

Lindheim SR, Sprague C, Winter TC. Histerosalpingography and sonohysterography: lssons in technique. *A J R* 2006; 186: 24-29.

O'Neill MJ. Sonohystrography. *Radiol Clin N Am* 2003; 41: 781-797.

Parker JD, Rubn JA, Luterzo J et al. Assessment of resident competency in the performance of sonohysterography: does the level of training impact the accuracy? *Am J Obstet Gyncol*. 2004; 191: 582-6.

Pasrija S, Trivedi SS, Narula MK. Prospective study of saline infusion sonohystero-
graphy in evaluation of perimenopausal and post-menopausal women with
abnormal uterine bleeding. *J Obstet. Gynecol. Res*. 2004; vol 30, N° 1: 27-33.

Salim R, Jurkovic D et al. A comparative study of three-dimensional saline infu-
sion sonohysterography and diagnostic hysteroscopy for the classification of
submucous fibroids. *Hum. Reproduction* 2005; 20 (1): 253-257.

Scottish Intercollegiate Guidelines Network: Investigation of post-menopausal
Bledding. September 2002.

Soares SR et al. Diagnostic accuracy of sonohysterography, transvaginal sono-
graphy, and hysterosalpingography in patients with uterine cavity diseases. *Fer-
tility and Sterility*. Vol. 73 N° 2, Feb. 2000.

Sohaey R, Woodward P. Sonohystrography: technique, endometrial findings,
clinical applications. *Seminars in Ultrasound, CT, and MRI* 1999, August; Vol
20, N° 4: 250-258.

Valenzano MM, Ragni N et al. Transvaginal Sonohysterography evaluation of
uterine malformations. *Eur. J. Obstet. Gynecol. Reprod. Biol*. 2006, Feb 1; 124
(2): 146-9.

SONOISTEROSALPINGOGRAFIA

Introduzione

La Sonoisterosalpingografia (SHSG: sonohystero-salpingography) o Sono-isterosalpingografia con mezzo di contrasto (*Hy-Co-Sy: Hystero-salpingo-Contrast Sonography*) è una metodica ecografica per la valutazione della pervietà tubarica.

Essa si propone come alternativa non invasiva all'isterosalpingografia ed alla cromosalpingografia in corso di laparoscopia che restano ancora il "gold standard" nello studio della pervietà tubarica.

1. Finalità della sonoisterosalpingografia

- 1.1 Valutare la pervietà tubarica.
- 1.2 Identificare e/o escludere patologie uterine endocavitarie.

2. Indicazioni alla sonoisterosalpingografia

- 2.1 **Accertamenti iniziali nella sterilità di coppia:**
 - sterilità primaria e secondaria (**Livello di raccomandazione A**, Evidenza II-a).
In questi casi viene generalmente associata alla valutazione della cavità uterina (vedi sonoisterografia).
- 2.2 **Sospetta patologia tubarica**
 - Sospetto di chiusura delle tube post-chirurgica o post-PID (Livello di raccomandazione C, Evidenza III).
 - Riscontro all'ecografia transvaginale di aderenze in sede annessiale (Livello di raccomandazione C, Evidenza III).
- 2.3 **Sospetto di impervietà tubarica**

- Da endometriosi pelvica (Livello di raccomandazione B, Evidenza II-b).
- Pregressa gravidanza extrauterina trattata con terapia medica o conservativa (Livello di raccomandazione B, Evidenza II-b).

3. Controindicazioni

3.1 Assolute

- 3.1.1 Gravidanza o sospetto di gravidanza.
- 3.1.2 PID.
- 3.1.3 Sactosalpinge o idrosalpinge.
- 3.1.4 Patologia annessiale infiammatoria acuta (ascesso tubo-ovarico).
- 3.1.5 Perdite ematiche.
- 3.1.6 Tumori maligni dell'apparato genitale.
- 3.1.7 Patologie cardiache o respiratorie che possono dare gravi complicanze in caso di riflessi vagali (tutte Livello di raccomandazione B, Evidenza II-b).

3.2 Relative

- 3.2.1 Infiammazioni acute ginecologiche: vaginiti cerviciti endometriti (Livello di raccomandazione B).
- 3.2.2 Stenosi cervicale (Livello di raccomandazione B, Evidenza II-b).

4. Strumentazione

- 4.1 Speculum, fonte luminosa.
- 4.2 Pinza ad anelli, batuffoli sterili, soluzione disinfettante, siringhe di 10-20 cc.
- 4.3 Pinza di Hegar, isterometro (in caso di stenosi cervicali).
- 4.4 Catetere flessibile 5-8 Fr, con palloncino, 1.5 ml, di ancoraggio.
- 4.5 Mezzi di contrasto: iperecogeno

- a) soluzione salina isotonica sterile mista ad aria, agitata fortemente prima dell'iniezione in modo da creare bolle d'aria (Livello di raccomandazione B, Evidenza II-b);
 - b) mezzo di contrasto ecografico dedicato (Echovist, Levovist, Sono Vue) d'aria (Livello di raccomandazione B, Evidenza II-b).
- 4.6 Sonda vaginale ad alta frequenza isolata durante l'esame da un rivestimento sterile monouso.
- 4.7 L'integrazione con power Doppler deve essere considerato opzionale: può risultare utile in alcune circostanze per identificare il piano di passaggio del fluido d'aria (Livello di raccomandazione B, Evidenza II-c).
- 4.8 L'integrazione con l'ecografia 3D deve essere considerata opzionale. Questa tecnologia consente, di ricostruire il decorso tubarico e può essere effettuata solo con mezzo di contrasto ecografico che risulta persistente per alcuni minuti il tempo di effettuare un'acquisizione del volume uterino e tubarico d'aria (Livello di raccomandazione C, Evidenza IV).
- 4.9 Scelta del mezzo di contrasto
- La soluzione fisiologica come mezzo di contrasto ipoecogeno non si visualizza ecograficamente bene a livello tubarico a meno che non si usi il color o power Doppler per valutare il flusso in caso di pervietà tubarica. Per poter visualizzare la tuba o il flusso di fluido in cavità peritoneale è necessario che il mezzo di contrasto sia iperecogeno.
 - I mezzi di contrasto iperecogeni aumentano i segnali ultrasonorici e permettono di individuare il flusso sia con l'ecografia in B-mode che con l'ecografia Doppler. Gramiak e Melzer hanno scoperto che piccole bolle di gas riflettono efficacemente le onde ultrasonore. Perciò, tutti i mezzi di contrasto ecografici in commercio contengono microbolle (Evidenza II-a).
 - Il mezzo di contrasto più economico per la sonoisterosalpingografia è la soluzione fisiologica agitata che contiene bolle d'aria (Evidenza II-b). Tale mezzo di contrasto risulta ben visualizzabile ecograficamente ma per l'instabilità delle bolle d'aria è di durata molto breve e necessità di molta esperienza per essere visualizzato rapidamente (Evidenza II-b).
 - I mezzi di contrasto ecografico dedicati (Echovist, Levovist, Infuson, Sono Vue) sono più stabili nel tempo e permettono di ottenere un'uniforme iperecogenicità della tuba che può essere seguita in tutto il suo decorso (Evidenza II-b). Il van-

taggio dei mezzi di contrasto rispetto alla soluzione fisiologica ad aria è quello d'ottenere un'iperecogenicità più uniforme della tuba che può essere seguita con maggiore facilità. Un secondo vantaggio è che il deterioramento dell'immagine ecografica, legato all'introduzione dell'aria, è minore con l'utilizzo del mezzo di contrasto. Infine il mezzo di contrasto permette di ottenere immagini più leggibili da parte di operatori meno esperti. Usando Sono Vue per la valutazione della pervietà tubarica, si visualizza solo il mezzo di contrasto nell'utero e nella tuba senza vedere ecograficamente gli organi circostanti (ovaio, intestino, ecc.). Ciò visualizza ancora meglio il decorso della tuba, ed essendo il Sono Vue stabile per alcuni minuti, può essere valutato anche con ecografia tridimensionale (Evidenza IV).

5. Preparazione della paziente all'esame

Per effettuare la sonoisterosalpingografia la paziente:

- deve essere tra il 5° e 12° giorno del ciclo, se ha cicli mestruali regolari o in fase proliferativa-preovulatoria del ciclo d'aria (**Livello di raccomandazione A**);
- deve avere un test di gravidanza negativo durante lo stesso ciclo (**Livello di raccomandazione A**);
- deve avere tamponi vaginali negativi (Livello di raccomandazione B);
- deve evitare rapporti sessuali dal primo giorno dell'ultima mestruazione fino al giorno dell'esame (**Livello di raccomandazione A**);
- non deve essere affetta da patologie cardiache o respiratorie (**Livello di raccomandazione A**);
- non deve presentare perdite ematiche vaginali (Livello di raccomandazione B);
- non deve presentare infiammazioni acute ginecologiche (**Livello di raccomandazione A**);
- la vescica deve essere vuota (**Livello di raccomandazione A**);
- deve firmare un consenso informato che esponga le indicazioni e gli obiettivi della metodica, la tecnica utilizzata e gli eventuali sintomi o complicazioni che possono derivare dall'esecuzione (**Livello di raccomandazione A**).

6. Modalità d'esecuzione dell'esame

- 6.1 L'esame viene eseguito nella prima fase del ciclo, non viene utilizzata anestesia locale o generale, le pazienti vengono valutate ambulatorialmente. Può essere utile una premedicazione con antispastici circa un'ora prima dell'esame.

- 6.2 Ecografia transvaginale preliminare (**Livello di raccomandazione A**).
- 6.3 Esposizione della cervice con speculum e disinfezione della stessa. Introduzione del catetere attraverso la cervice in cavità uterina, posizionamento del palloncino del catetere in sede intracervicale o intrauterina. I cateteri possono essere di diversi tipi di 5-8 Fr, importante che abbiano un palloncino da chiudere l'orifizio cervicale ed impedire la fuoriuscita del mezzo di contrasto in vagina (catetere di Foley, catetere a doppia via con palloncino per isterosalpingografia). Nella fase di preparazione è necessario assicurarsi che il catetere, inserito nel canale cervicale, sia ben bloccato e non fuoriesca quando si effettua la pressione per iniettare la soluzione fisiologica. Il palloncino in sede intracavitaria non permette la corretta valutazione della stessa. Se il catetere con palloncino è inserito in cavità, deve essere poggiato sull'orifizio uterino interno da occluderlo bene (Livello di raccomandazione B).
- 6.4 Dopo avere inserito il catetere in utero si effettua di nuovo esame ecografico transvaginale verificando la posizione ottimale del catetere e del palloncino. L'assistente procede alla preparazione di una siringa da 20 ml con mezzo di contrasto (soluzione fisiologica agitata mista ad aria, Echovist, Sono Vue) e poi ad iniezione del mezzo di contrasto mentre l'operatore effettua l'esame ecografico. La scansione per meglio valutare il passaggio del mezzo di contrasto attraverso la tuba, è quella trasversale tra ovaio e utero, in modo da poter visualizzare anche la cavità uterina. All'iniezione in cavità uterina del mezzo di contrasto iperecogeno, deve corrispondere la visualizzazione nella tuba o intorno all'ovaio dello stesso mezzo di contrasto. Qualora non si riuscisse a visualizzare tale passaggio del mezzo di contrasto, si deve muovere molto lentamente la sonda, iniziando dall'angolo uterino e lungo il decorso della salpinge verso l'ovaio, cercando, mentre si effettuano altre iniezioni di mezzo di contrasto, di visualizzare ecograficamente il movimento delle microbolle iperecogene. In genere la salpinge si visualizza come una sottile linea iperecogena grazie al movimento delle bolle che disegnano il decorso della tuba. Oppure si può vedere la diffusione delle bolle d'aria o del mezzo di contrasto in sede paraovarica. L'ausilio del color Doppler che subisce un forte incremento di colore al passaggio del mezzo di contrasto può essere utilizzato come criterio aggiuntivo per la pervietà tubarica (Livello di raccomandazione B, Evidenza II-b).

- 6.3 Si consiglia di videoregistrare ed archiviare le procedure, specialmente il tempo del passaggio del mezzo di contrasto attraverso le salpingi (Livello di raccomandazione B).
- 6.4 Alcuni Autori consigliano premedicazione con antispastici circa un'ora prima dell'esame e successivamente una profilassi antibiotica (Livello di raccomandazione B, Evidenza III).

7. Criteri di valutazione dell'esame

- 7.1 Si considerano criteri di pervietà tubarica:
- 7.1.1 La visualizzazione del decorso della salpinge e del movimento al suo interno.
 - 7.1.2 La visualizzazione della porzione mediale della salpinge per almeno qualche secondo.
 - 7.1.3 La positività del segnale color Doppler.
 - 7.1.4 La visualizzazione della diffusione periovarica delle bolle.
 - 7.1.5 La visualizzazione del liquido nel Douglas (Evidenza II-c).
- 7.2 Si considerano criteri di ostruzione tubarica:
- 7.2.1 La mancata visualizzazione del passaggio del mezzo di contrasto (aria, soluzione fisiologica, liquido di contrasto).
 - 7.2.2 Mancata visualizzazione della diffusione in sede periovarica.
 - 7.2.3 Mancata visualizzazione della diffusione nel Douglas (Evidenza II-c).
- 7.3 I criteri per la dimostrazione della pervietà tubarica se si usa **soluzione fisiologica mista ad aria** sono i seguenti (Evidenza II-b):
- 7.3.1 Passaggio di aria e soluzione salina attraverso la porzione interstiziale della tuba.
 - 7.3.2 Visualizzazione del movimento dell'aria all'interno della tuba e intorno all'ovaio.

- 7.3.3 Visualizzazione della soluzione fisiologica e dell'aria nel Douglas.
- 7.3.4 Evidenza al power Doppler del passaggio della soluzione salina.
- 7.4 I criteri per la dimostrazione della pervietà tubarica se si usa **mezzo di contrasto dedicato** sono i seguenti (Evidenza II-b):
 - 7.4.1 La salpinge si visualizza come una sottile linea iperecogena grazie al movimento delle bolle che disegnano il decorso della tuba.
 - 7.4.2 Visualizzazione del mezzo di contrasto intorno all'ovaio e nel Douglas.

8. Effetti collaterali

Gli effetti collaterali hanno un'incidenza che varia dal 5 all'80% dei casi e possono essere caratterizzati:

- 8.1 Effetti collaterali in corso d'esame:
 - Dolore lieve.
 - Dolore forte tipo dismenorrea.
 - Sudorazione, nausea, vomito.
 - Bradicardia, lipotimia (Evidenza II-b).
- 8.2 Effetti collaterali dopo l'esame
 - Dolore pelvico.
 - Perdite ematiche vaginali (Evidenza II-b).

9. Complicanze

Le complicanze rare riportate sono:

- 9.1 Febbre tale da richiedere antibiotico-terapia, febbre risoltasi spontaneamente (Evidenza II-b).
- 9.2 Infiammazione o infezione pelvica, peritonite, per le quali viene eseguita una prevenzione antibiotica dopo l'esecuzione dell'esame (Evidenza II-b).

10. Successo della metodica e accuratezza diagnostica

10.1 Fallimento: dai dati della letteratura, l'indagine non è effettuabile in una percentuale di casi compresa tra lo 0 e il 10% (Evidenza II-b) per:

- Stenosi cervicale severa, che impedisce l'inserimento del catetere. E' la causa più frequente di fallimento dell'esame e si verifica soprattutto in pazienti nullipare.
- Insufficienza cervicale.
- Patologie uterine che impediscono il corretto inserimento del catetere (miomi, polipi, ecc.).
- Insorgenza, in corso di esame, di dolore pelvico e/o reazioni vagali che inducono a sospendere l'esame.

10.2 Accuratezza diagnostica

- I risultati di questa metodica vengono in genere confrontati con la cromosalpingografia laparoscopica, anche se da molti una tecnica di riferimento è l'isterosalpingografia (HSG). Le concordance rate con la cromosalpingografia laparoscopica risulta generalmente intorno al 75-90% (Evidenza II-a). I risultati della sonoisterosalpingografia con mezzo di contrasto commerciale sono lievemente migliori rispetto all'esame condotto con soluzione fisiologica ed aria.
- Le percentuali di concordanza tra la sonoisterosalpingografia e l'isterosalpingografia variano tra 85-100% (Evidenza II-a).
- Indubbiamente la maggior parte degli studi segnala una migliore accuratezza diagnostica in caso di pervietà tubarica con una percentuale di falsi positivi (cioè di tube viste pervie con la SHSG e chiuse alla LPS) tra 2-6% dei casi, mentre in caso d'occlusione tubarica i falsi positivi (cioè di tube chiuse alla SHSG e invece pervie all'HSG o LPS) varia dal 10-15% (Evidenza II-b). Perciò la metodica è sicuramente più accurata in caso in cui si evidenzia ecograficamente nettamente la pervietà tubarica, mentre invece quando non si riesce ad individuare il passaggio di microbolle con l'ecografia, l'occlusione tubarica non deve essere data come reperto definitivo (Livello di raccomandazione A, Evidenza II-b). Fattori che determinano questa inaccuratezza sono:
 - fattori anatomici: retroversione uterina e il decorso anormale delle tube, patologie uterine ed annessiali (miomi, cisti ovariche ecc.);
 - fattori tecnici: tipo del mezzo di contrasto, esperienza dell'operatore, apparecchiatura ecografica.

11. Consenso informato

L'indagine deve essere preceduta dall'acquisizione di un consenso informato che esponga le indicazioni e gli obiettivi della metodica, la tecnica utilizzata e gli eventuali sintomi o complicazioni che possono derivare dall'esecuzione di questo esame (**Livello di raccomandazione A**).

12. Refertazione

L'esame deve essere completato da un referto che contenga le seguenti informazioni:

- Data dell'esame.
- Dati della paziente (età, ultima mestruazione, eventuali patologie e pregressi interventi).
- Indicazione all'esame.
- Ecografia ginecologica di base con le valutazioni biometriche e morfologiche uterine ed annessiali.
- Descrizione della tecnica e del mezzo di contrasto utilizzato.
- Descrizione del passaggio o non, del mezzo di contrasto a livello tubarico sia a destra che a sinistra.
- Descrizione della falda fluida endopelvica pre- e post-procedura.
- Descrizione della cavità uterina valutata con sonoisterografia concomitante.
- L'operatore responsabile dell'esame e della diagnosi deve essere chiaramente identificabile.
- Al referto deve essere allegata una documentazione fotografica e se è possibile un video clip che documenta il passaggio o meno del mezzo di contrasto attraverso le tube.

(**Livello di raccomandazione A**, Evidenza II-b).

Bibliografia

Alborzi S, Dehbashi S, Khodae R. Sonohysterosalpingographic screening for infertile patients. *Int J Gynaecol Obstet.* 2003 1; 82: 57-62.

Ayida G, Harris P, Kennedy S, Seif M, Barlow D, Chamberlain P. Hysterosalpingo-contrast sonography (HyCoSy) using Echovist-200 in the outpatient investigation of infertility patients. *Br J Radiol.* 1996; 69: 910-3.

Bonilla-Musoles F, Simon C, Serra V, Sampaio M, Pellicer A. An assessment of hysterosalpingosonography (HSSG) as a diagnostic tool for uterine cavity defects and tubal patency. *J Clin Ultrasound.* 1992; 20: 175-81.

Boudghene FP, Bazot M, Robert Y, Perrot N, Rocourt N, Antoine JM, Morris H, Leroy JL, Uzan S, Bigot JM. Assessment of Fallopian tube patency by HyCoSy: comparison of a positive contrast agent with saline solution. *Ultrasound Obstet Gynecol.* 2001; 18: 525-30.

Campbell S, Bourne TH, Tan SL, Collins WP. Hysterosalpingo contrast sonography (HyCoSy) and its future role within the investigation of infertility in Europe. *Ultrasound Obstet Gynecol.* 1994 May 1; 4 (3): 245-53.

Deichert U, Schlieff R, van de Sandt M, Daume E. Transvaginal hysterosalpingo-contrast sonography for the assessment of tubal patency with gray scale imaging and additional use of pulsed wave Doppler. *Fertil Steril.* 1992; 57: 62-7.

Deichert U., Schlieff R., Van de Sandt M., Juhnke I., Transvaginal Hysterosalpingo-contrast-sonography (HyCoSy) compared with conventional tubal diagnosis., *Hum Reprod.* 1989; 4, 418.

Dietrich M, Suren A, Hinney B, Osmers R, Kuhn W. Evaluation of tubal patency by hysterocontrast sonography (HyCoSy, Echovist) and its correlation with laparoscopic findings. *J Clin Ultrasound.* 1996; 24: 523-7.

Dijkman AB, Mol BW, van der Veen F, Bossuyt PM, Hogerzeil HV. Can hysterosalpingocontrast-sonography replace hysterosalpingography in the assessment of tubal subfertility? *Eur J Radiol.* 2000; 35: 44-8.

Ekerhovd E, Fried G, Granberg S. An ultrasound-based approach to the assessment of infertility, including the evaluation of tubal patency. *Best Pract Res Clin Obstet Gynaecol.* 2004 Feb; 18 (1): 13-28. Review.

Exacoustos C, Zupi E, Carusotti C, Lanzi G, Marconi D, Arduini D. Hysterosalpingo-contrast sonography compared with hysterosalpingography and laparoscopic dye perturbation to evaluate tubal patency. *J Am Assoc Gynecol Laparosc.* 2003; 10: 367-72.

Guazzaroni M, Mari A, Politi C, Guazzaroni M, Remedi S, Mallarini G, Simonetti G. Ultrasound hysterosalpingography with levovist in the diagnosis of tubal patency *Radiol Med (Torino).* 2001; 102: 62-6.

Hamilton JA, Larson AJ, Lower AM, Hasnain S, Grudzinskas JG. Evaluation of the performance of hysterosalpingo contrast sonography in 500 consecutive, unselected, infertile women. *Hum Reprod.* 1998; 13: 1519-26.

Heikkinen H, Tekay A, Volpi E, Martikainen H, Jouppila P. Transvaginal salpingosonography for the assessment of tubal patency in infertile women: methodological and clinical experiences. *Fertil Steril.* 1995; 64: 293-8.

Holz K, Becker R, Schurmann R. Ultrasound in the investigation of tubal patency. A meta-analysis of three comparative studies of Echovist-200 including 1007 women. *Zentralbl Gynakol.* 1997; 119: 366-73.

Inki P, Palo P, Anttila L. Vaginal sonosalpingography in the evaluation of tubal patency. *Acta Obstet Gynecol Scand.* 1998; 77: 978-82.

Jeanty P, Besnard S, Arnold A, Turner C, Crum P. Air-contrast sonohystero-
graphy as a first step assessment of tubal patency. *J Ultrasound Med.* 2000; 19: 519-27.

Kalogirou D, Antoniou G, Botsis D, Kassanos D, Vitoratos N, Zioris C. Is color Doppler necessary in the evaluation of tubal patency by hysterosalpingo-contrast sonography. *Clin Exp Obstet Gynecol.* 1997; 24: 101-3.

Prefumo F, Serafini G, Martinoli C, Gandolfo N, Gandolfo NG, Derchi LE. The sonographic evaluation of tubal patency with stimulated acoustic emission imaging. *Ultrasound Obstet Gynecol.* 2002; 20: 386-9.

Radic V, Canic T, Valetic J, Duic Z. Advantages and disadvantages of hysterosonosalingography in the assessment of the reproductive status of uterine cavity and fallopian tubes. *Eur J Radiol.* 2005; 53: 268-73.

Randolph JF Jr, Ying YK, Maier DB, Schmidt CL, Riddick DH. Comparison of real-time ultrasonography, hysterosalpingography, and laparoscopy/hysteroscopy in the evaluation of uterine abnormalities and tubal patency. *Fertil Steril.* 1986; 46: 828-32.

Reis MM, Soares SR, Cancado ML, Camargos AF. Hysterosalpingo contrast sonography (HyCoSy) with SH U 454 (Echovist) for the assessment of tubal patency. *Hum Reprod.* 1998; 13: 3049-52.

Schlieff R, Deichert U. Hysterosalpingo-contrast sonography of the uterus and fallopian tubes: results of a clinical trial of a new contrast medium in 120 patients. *Radiology.* 1991; 178: 213-5.

Shalev J, Krissi H, Blankstein J, Meizner I, Ben-Rafael Z, Dicker D. Modified hysterosalpingography during infertility work-up: use of contrast medium and saline to investigate mechanical factors. *Fertil Steril.* 2000; 74: 372-5.

Sladkevicius P, Ojha K, Campbell S, Nargund G. Three-dimensional power Doppler imaging in the assessment of Fallopian tubepatency. *Ultrasound Obstet Gynecol.* 2000; 16: 644-7.

Spalding H, Martikainen H, Tekay A, Jouppila P. A randomized study comparing air to Echovist as a contrast medium in the assessment of tubal patency in infertile women using transvaginal salpingosonography. *Hum Reprod.* 1997; 12: 2461-4.

Spalding H, Martikainen H, Tekay A, Jouppila P. Transvaginal salpingosonography for assessing tubal patency in women previously treated for pelvic inflammatory disease and benign ovarian tumors. *Ultrasound Obstet Gynecol.* 1999; 14: 205-9.

Strandell A, Bourne T, Bergh C, Granberg S, Asztely M, Thorburn J. The assessment of endometrial pathology and tubal patency: a comparison between the use of ultrasonography and X-ray hysterosalpingography for the investigation of infertility patients. *Ultrasound Obstet Gynecol.* 1999; 14: 200-4.

Taechakraichana N, Wisawasukmongchol W, Uerpaiojkij B, Suwajanakorn S, Limpaphayom K, Phaosawasdi S. Assessment of tubal patency by transvaginal sonographic hydrotubation with color Doppler flow. *J Obstet Gynaecol Res.* 1996; 22: 473-9.

Tanawattanacharoen S, Suwajanakorn S, Uerpaiojkit B, Boonkasemsanti W, Virutamasen P. Transvaginal hysterosalpingo-contrast sonography (HyCoSy) compared with chromolaparoscopy. *J Obstet Gynaecol Res.* 2000; 26: 71-5.

Volpi E, De Grandis T, Rustichelli S, Zuccaro G, Patriarca A, Sismondi P. A new technique to test tubal patency under transvaginal sonographic control. *Acta Obstet Gynecol Scand.* 1994; 73: 797-801.

Volpi E, De Grandis T, Sismondi P, Giacardi M, Rustichelli S, Patriarca A, Bocci A. Transvaginal salpingo-sonography (TSSG) in the evaluation of tubal patency. *Acta Eur Fertil.* 1991 Nov; 22: 325-8.

Volpi E, Zuccaro G, Patriarca A, Rustichelli S, Sismondi P. Transvaginal sonographic tubal patency testing using air and saline solution as contrast media in a routine infertility clinic setting. *Ultrasound Obstet Gynecol.* 1996; 7: 43-8.

Volpi E., Grandis T., Fedele M. Pain related to catheter location during sonosalpingography. *Ultrasound Obstet Gynecol.* 1995; 5: 20.

Watrelet A, Hamilton J, Grudzinskas JG. Advances in the assessment of the uterus and fallopian tube function. *Best Pract Res Clin Obstet Gynaecol.* 2003; 17: 187-209.

ECOGRAFIA DELLA MAMMELLA

1. Finalità dell'esame ecografico

- 1.1 Identificare condizioni anatomico-funzionali della mammella nelle varie fasi di vita della donna.
- 1.2. Identificare alterazioni anatomiche strutturali riconducibili a patologia benigna.
- 1.3. Identificare alterazioni anatomiche strutturali riconducibili a patologia maligna.
- 1.4 Esclusione di patologia clinicamente sospettata.

2. Indicazioni all'esame ecografico

- 2.1 Primo esame strumentale nella diagnostica senologica sino all'età di 35 anni; associazione alle altre metodiche nelle donne a rischio anamnestico e/o con precedenti patologici specifici (Evidenza II-a. Livello di raccomandazione B).
- 2.2 Approfondimento diagnostico delle lesioni palpabili all'esame clinico (Evidenza II-b. **Livello di raccomandazione A**).
- 2.3 Monitoraggio di terapie mediche neoadiuvanti e ormonali (oggetto di studi clinici controllati) (Evidenza IV. Livello di raccomandazione C).
- 2.4 Prelievi cito-istologici ecoguidati (Evidenza II-a. Livello di raccomandazione B).

3. Strumentazione

- 3.1 Apparecchiature ecografiche real-time con le seguenti caratteristiche:
 - Trasduttori ad alta frequenza di almeno 7,5 MHz (Evidenza II-a. **Livello di raccomandazione A**).
 - Trasduttore con apposito distanziatore di gel o acqua (Evidenza IV. Livello di raccomandazione C).

- 3.2 L'impiego della velocimetria Doppler e del color Doppler per lo studio di vasi neoformati o per osservare gli effetti vascolari indotti da terapie deve essere considerato ancora oggetto di studi clinici controllati, così pure l'impiego di mezzi di contrasto endovascolari per la valutazione angioDoppler della vascolarizzazione (Evidenza IV. Livello di raccomandazione C).

4. Modalità di esecuzione dell'esame

- 4.1 Metodo "convenzionale", obsoleto, eseguito con scansioni random secondo piani trasversali, sagittali od obliqui (Evidenza III. Livello di raccomandazione C).
- 4.2 Metodo "dutto-radiale" o anatomico eseguito in base alla costituzione lobare della mammella, dato che le strutture sono disposte radicalmente attorno al capezzolo. Poiché le strutture duttali costituiscono l'asse longitudinale dei lobi, con questo tipo di scansione i dotti appaiono in una sezione anatomicamente adeguata e pertanto idonea alla loro valutazione complessiva ed alla valutazione delle unità duttulo-lobulari (Evidenza III. Livello di raccomandazione B).
- 4.3 Raccolta dati
- Anamnestici
 - Personali
 - Familiari
 - Pregresse patologie mammarie.
 - Clinici
 - Sintomatologia (secrezione, mastodinia)
 - Lesione palpabile.
- 4.4 Esame ecografico morfologico delle strutture extralobari (Evidenza II-a. Livello B).
Dovranno essere rilevati e descritti:
- Cute (ispessita-regolare)
 - Tessuto adiposo sottocutaneo
 - Fascia superficialis (regolare-alterata)
 - Legamenti di Cooper (regolari-alterati)
- 4.5 Esame ecografico morfologico del lobo (Evidenza IV. Livello di raccomandazione C)
- Componente stromale
 - Componente epiteliale (dotti I-II ordine, lobuli).
- 4.6 Esame ecografico morfologico della lesione (Evidenza III. Livello di raccomandazione B).

Vanno rilevati:

- Diametri
- Corrispondenza oraria
- Distanza dalla cute
- Distanza dal capezzolo
- Direzione dell'asse maggiore
- Ecogenicità (anecogeno-ipoecogeno-isoecogeno-iperecogeno)
- Contenuto (omogeneo-disomogeneo-vegetazione)
- Forma (ovoidale-polilobata-irregolare)
- Margini (netti-assenti-indistinti)
- Rapporto altezza/larghezza (non indicativo nelle anomalie millimetriche).

4.7 Caratteristiche ecografiche di sospetta patologia (Evidenza IV. Livello di raccomandazione C).

Rilievi extralobari

- Alterazioni della cute
- Modificazione dell'ecogenicità sottocutanea
- Modificazione della struttura della fascia superficialis
- Alterazioni dei legamenti di Cooper.

Rilievi lobari

- Margini duttali irregolari o indistinti
- Contenuto endoduttale disomogeneo
- Area con alterata ecogenicità
- Area con forma irregolare e margini indistinti
- Vegetazioni endocistiche
- Area con rapporto altezza/larghezza a favore dell'altezza
- Reazione stromale.

5. Refertazione scritta

5.1 Deve essere redatto un referto scritto in cui sono segnalati:

- motivo dell'esame o quesito clinico
- dati anamnestici
- dati clinici
- morfologia delle strutture extralobari
- morfologia delle strutture lobari
- dati morfologici, biometrici e topografici delle lesioni
- dati morfologici e topografici di rilievi ecografici da controllare a distanza.

5.2 Reperti fotografici adeguati a supportare la diagnosi delle anomalie rilevate.

5.3 Data e firma dell'operatore.

Bibliografia

Amy D. 9th. International Congress on the ultrasonic examination of the breast. Abs. By Int. ass. For breast ultrasound. Indianapolis 1995; 9-10: 1-3.

Amoros Oliveros J. Cancer du sein: critères échographiques de malignité. Journal mensuel d'échographie. n 10, 2000; 672-686.

Campagnoli C., Biglia N., Peris C., Sismondi P. Potential impact on breast cancer risk of circulating insulin-like growth factor I modifications induced by oral HRT in menopause. Gynecol Endocrinol 1995; 9: 67-74.

Cohen MEL. Effect of hormone replacement therapy on cancer detection by mammography. Lancet 1997 May 31; 349: 1624.

Cisternino A., Ettore G. Ecografia mammaria. Aspetti diagnostici ed applicazioni cliniche. Ultrasonica, supplemento vol IX N1, 1994; 1-3.

Dolfin G., Dolfin A.M., Vercellino G., Botta G. Comparison between ultrasonography and anatomopathology in the study of the breast tumor vascularization. 9th. International Congress on the ultrasonic examination of the breast. Abs. Int. ass. For breast ultrasound. Indianapolis 9-10, 1995; 32-33.

Dolfin G., Distratis V., Dolfin A.M., Indelicato S., Scaramuzza P.F. Diagnostica ultrasonografica della mammella. Napoli 4-7 giugno 2000 Atti SIGO I; pg. 202-209.

Dolfin G., Vercellino G., Botta G. et al. Vascolarizzazione mammaria e valutazione ecografica: l'arma in più?. Rivista di Ostetricia e Ginecologia Pratica e Medicina Perinatale. 1997; 12 (1): 39-43.

Ettore G., Strano V. HRT e mammella. Atti congresso SIEOG 2000 Cagliari, 189-193.

Feuer EJ., Wun LM. How much of the recent rise in breast cancer incidence can be explained by increases in mammography utilization? American Journal of Epidemiology 1992; 136 (12): 1423-1436.

Fletcher SW., Black W., Harris R. et al. Report of the International Workshop on Screening for Breast Cancer. Journal of the National Cancer Institute. 1993; 85 (20): 1644-1656.

Gordon P.B. Ultrasound for breast cancer screening and staging. RadiolClin North Am. 2002 May; 40 (3): 331-41.

Halliwell M. Breast ultrasound offers valuable diagnostic tool. *Diagnostic Imaging Europe:Report, special focus breast*. 2000; 12: pg. 41-47.

Indelicato S., Scaramuzza P.F., Dolfi G. Ecografia mammaria: informatizzazione della cartella. *Rivista di ostetricia ginecologia pratica e medicina perinatale* 1999; XIV: 4/5: 13-17.

Indelicato S., Scaramuzza P.F., Dolfi G. La fiche informatisée en échographie mammaire. *Univ. de Nîmes. Journal mensuel d'échographie*. Ottobre 2000; 10: 729-733.

Kaplan S.S. Clinical utility of bilateral whole-breast US in the evaluation of women with dense breast tissue. *Radiology*. 2001 Dec; 221 (3): 641.

Litherland J.C., Stallard S., Hole D. et al. The effect of hormone replacement therapy on the sensitivity of screening mammograms. *Clin Radiol* 1999 May 5; 54 (5): 285-288.

Madjar H. Echo-enhanced ultrasound; clinical and technical aspects. *Ultrasound Obstet. Gynecol*. 2000; 16: 111-114.

Madjar H., Teubner J., Hackeloer B.J. Vascularity assessment, Doppler and Magnetic Resonance imaging breast ultrasound update. *Basel, Karger* 1994; 280-287.

O'Driscoll D., Warren R., Mackay J., Britton P., Day N.E. Screening with breast ultrasound in a population at moderate risk due to family history. *J Med Screen*, 2001; 8 (2): 106-9.

Page D.L., Dupont D.W. Benign breast diseases and premalignant breast diseases. *Arch. Pathol. Lab. Med*. 1998; 122: 1048-1050.

Pavel Crystal, Selwyn D. Strano, Semyon Shcharynski and Michael J. Koretz. Using Sonography to Screen Women with Mammographically Dense Breasts. *AJR* 2003; 181: 177-182.

Sismondi P., Biglia N., Gai M. et al. Hormone Replacement therapy and breast cancer. *Eur Menopause J* 1996; 3: 227-231.

Tavassoli F.A. *Pathology of the breast*. Appleton & Lange. Stamford. II edition 1999.

Teboul M. *Practical Ductal Echography* Editorial Madgen, S.A. 2004.

Teboul M., Halliwell M. *Atlas ultrasound and ductal echography of the breast*. Oxford, Blackwell Science 1995; 115-131.



GLOSSARIO

ACCURATEZZA: è la corrispondenza tra il risultato di un determinato test con la reale presenza o assenza della malattia.

AMNIONICITÀ: numero di sacchi amniotici in una gravidanza multipla.

ARITMIA: alterazione del ritmo cardiaco.

ASISTOLIA: difetto della sistole cardiaca.

BPD: (BiParietal Diameter) diametro biparietale della testa fetale.

BRACHICEFALIA: forma del cranio con aumento del diametro verticale su quello sagittale.

BRADICARDIA: rallentamento della frequenza cardiaca.

CARDIOTOCOGRAFIA: tecnica per la rilevazione delle modificazioni della frequenza cardiaca fetale.

CATCH: sindrome caratterizzata da Cardiac defect, Abnormal face, Thymus hypoplasia or aplasia, Cleft palate Hypocalcemia and deletion on chromosome 22.

CINELOOP: capacità dell'ecografo di memorizzare e restituire le ultime immagini visualizzate.

CORIONICITÀ: numero e tipo di placentazione in una gravidanza multipla.

COULTER-COUNTER: strumento analizzatore delle dimensioni delle particelle.

COUNSELLING: consultazione.

CRL: (Crown- Rump Length) lunghezza vertice- sacro del feto.

DIV: difetto cardiaco interventricolare.

DOLICOCEFALIA: forma del cranio con maggiore sviluppo del diametro sagittale.

DOPPLER: tecnica per la valutazione della velocità del flusso ematico nei vasi.

FISH: Fluorescent In Situ Hybridization.

FRAME RATE: frequenza di aggiornamento dell'immagine nell'ecografo.

GRAVIDANZA ECTOPICA: gravidanza con impianto in una sede che non è la cavità endometriale.

hCG: human Chorionic Gonadotropin (gonadotropina corionica umana).

IUD: IntraUterine Device, dispositivo di contraccezione intrauterino.

MARCATORI ECOGRAFICI DI CROMOSOMOPATIA: segni ecografici, non malformazioni, che si manifestano frequentemente nei feti con cromosomopatia.

MENDELIANO: carattere ereditario trasmesso attraverso i cromosomi.

METAANALISI: studi che combinano i dati provenienti da esperimenti simili.

MICRODELEZIONE: perdita di un piccolo segmento di cromosoma.

MONOCORIALI: gemelli monozigoti, che condividono la stessa placenta.

OLIGOIDRAMNIOS: liquido amniotico diminuito.

OUE: Orifizio Uterino Esterno.

OUI: Orifizio Uterino Interno.

POLIDRAMNIOS: liquido amniotico aumentato.

PREECLAMPSIA: gestosi E.P.H. (edemi, proteinuria, ipertensione).

PRESENTAZIONE: prima parte fetale che si confronta con lo stretto superiore del bacino.

SCREENING: metodo per identificare la presenza di una determinata malattia in una popolazione di individui apparentemente sani.

S/D: rapporto sistole-diastole.

SINDROME: insieme di sintomi che caratterizzano un definito quadro clinico.

SITUAZIONE: rapporto tra l'asse del corpo fetale e l'asse della cavità uterina.

STUDI CASO-CONTROLLO: studi che coinvolgono un gruppo di individui affetti da una malattia confrontato con un gruppo di individui sani.

STUDI DI COORTE: studi prospettici su un gruppo di individui selezionato in base a determinate caratteristiche.

TACHICARDIA: aumento della frequenza cardiaca.

TIMING: scelta del tempo adatto.

TOCOLITICI: farmaci che riducono le contrazioni uterine.

TRANSLUCENZA NUCALE: area transonica localizzata nella regione posteriore del collo fetale, che appare più ispessita nei feti con trisomia 21.







Finito di stampare nel mese di Dicembre 2006.





ISBN 88 - 6135 - 005 - 4
978 - 88 - 6135 - 005 - 2