



Università degli Studi di Padova
Dipartimento di Scienze Ginecologiche e della Riproduzione Umana
Scuola di Specializzazione in Ginecologia e Ostetricia
Direttore Prof. Giovanni Battista Nardelli

MANAGEMENT DELLA MASSA PELVICA

- ***Dott.ssa Claudia De Salvo***



CASO CLINICO

M.A.; 55 anni, PARA 1021 (1 PS e 2 IVG); Menopausa 49 aa; no HRT

- ❑ A. FAMILIARE: gentilizio positivo per neoplasie e cardiopatie.

- ❑ A. FISIOLOGICA:
 - non allergie a farmaci, lattice e iodio
 - alvo e diuresi regolari
 - EP per 28 aa sospesi in seguito a riscontro di iperplasia nodulare epatica
 - Fumatrice (5-6 sig/die da circa 30 anni)

- ❑ A. PATOLOGICA:
 - 2004 broncopolmonite
 - 2011 miomectomia HSC
 - Asma allergica (graminacee e muffe)



14.05.14

Accesso in PS per dolore in fossa iliaca destra da circa 10 giorni.



ECO-TV: "Ovaio sinistro regolare, annesso destro occupato da massa solida, disomogenea di ca. 12 cm, mobile. Free fluid in Douglas."



INDAGINI DIAGNOSTICHE

- Esami Ematochimici; Markers tumorali.
- TC T/A m.d.c.
- ECG/Visita cardiologica
- Visita anestesiologicala.



16.05.14

Accesso in PS per nuovo episodio di dolore
localizzato in fossa iliaca destra, associato ad
iperpiressia



RICOVERO



ESAME OBIETTIVO

Addome trattabile, non dolente alla palpazione superficiale, lievemente dolente alla palpazione profonda.

In fossa iliaca destra apprezzabile palpatoriamente Massa Solida che giunge all'O.T., dolente alla mobilizzazione.

Blumberg +/-, Murphy negativo.



ESAMI EMATOCHIMICI

- **16.05.2014:**

Hb 98 g/L, GB 17,60 * 10⁹/L, PCR 190 mg/L

- **17.05.2014 (h 7.00):**

Hb 88 g/L, GB 14,5 * 10⁹/L, PCR 225 mg/L

- **17.05.2014 (h 15.00) Hb 83 g/L**



MARKERS TUMORALI

MARCATORI DI MALATTIA

S-CA 125	* 127,3	KU/L	0,0 - 35,0
S-HE4	49,1	pmol/L	
	pre menopausa:	≤	70,0
	post menopausa:	≤	140,0
R.O.M.A. (postmenopausa*)	37,89	%	
Nota: *Dichiarata dall'utente	basso rischio:	<	25,3



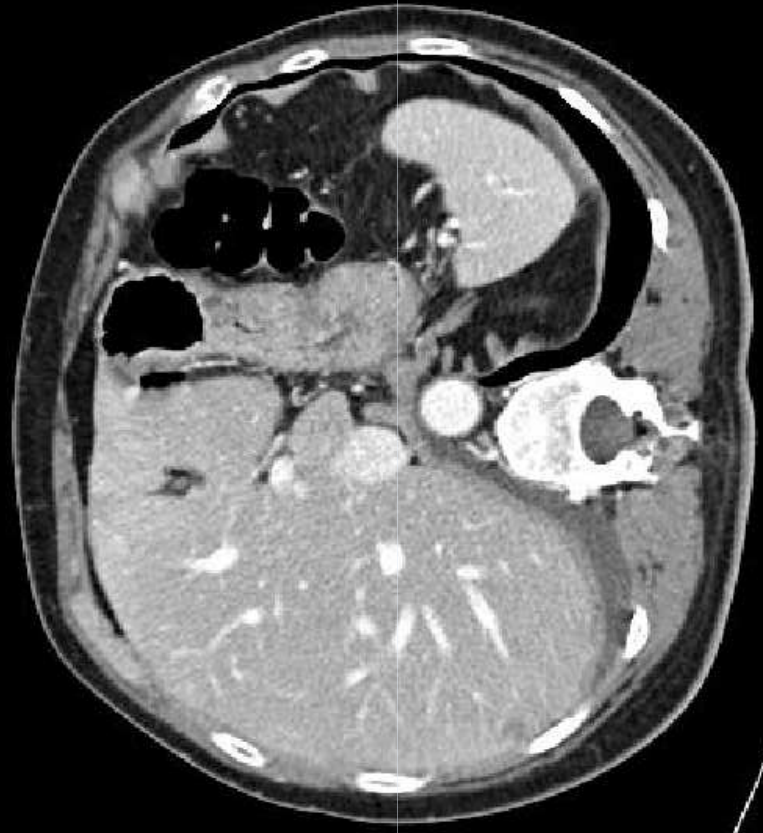TC T/A m.d.c.

- *Voluminosa formazione espansiva a verosimile partenza dall'annessò di destra delle dimensioni di 16x 13 cm con componente solida prevalentemente verso destra e componente cistica periferica.*
- Lobo inferiore polmone di destra nodo di 4 mm, sospetto per lesione sostitutiva, con associato versamento pleurico
- 2 lesioni sostitutive localizzate al VII e VIII segmento epatico (Diam. 1,5 cm).
- IV segmento presenza di lesione vascolarizzata compatibile con iperplasia nodulare focale(4,6 cm.)
- Iniziali segni di carcinosi peritoneale a livello del grande omento, presenza di falda ascitica.
- 2 fibromi (2 e 1 cm)a livello del fondo e del corpo dell'utero verso sinistra in sede intra-murale.
- Non LAM mediastiniche e retroperitoneali.



MEDDOUR HALIMA
ID Paziente: 46054915
Data di Nascita Paziente: 1958-11-27

84/209
Az = -269.5
Ay = -346.62891
Ax = -202.62891



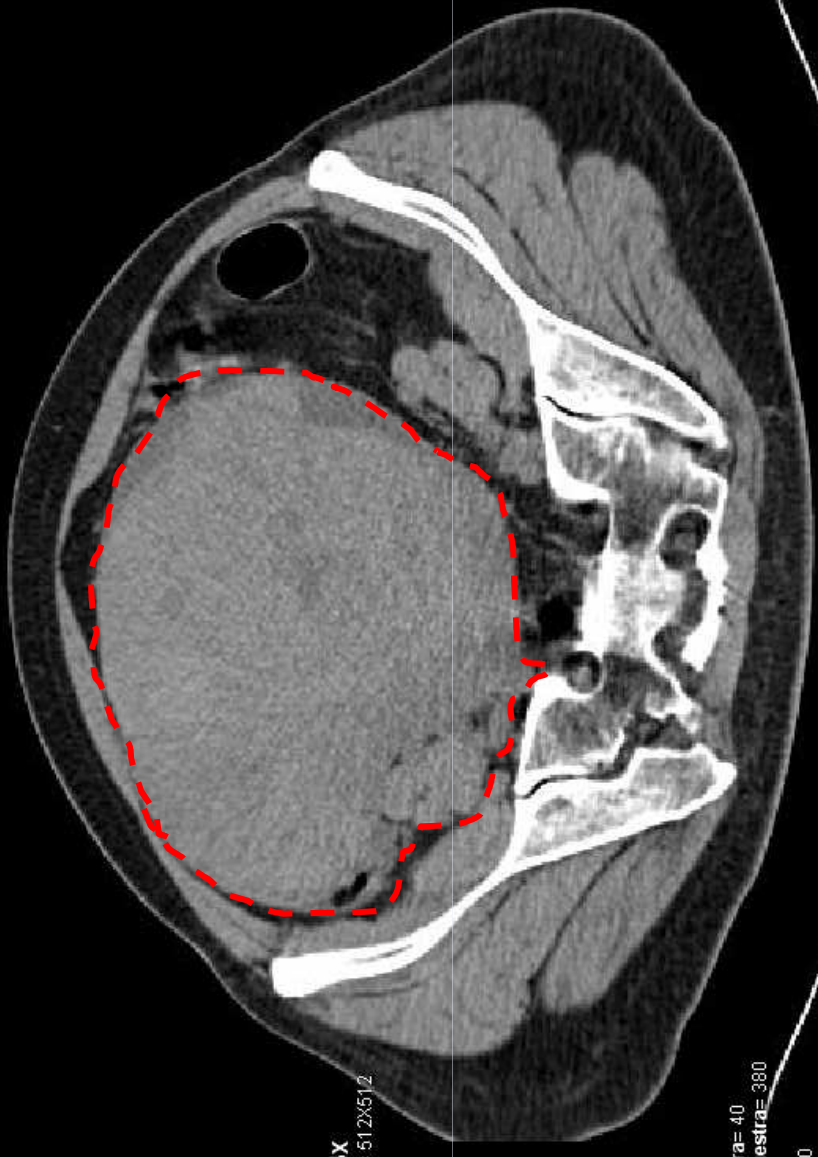Scala = **1.43x**
Dimensione = 512x512

Centro Finestra= 40
Larghezza Finestra= 380
Contrasto= 1
Luminosità= 0

CELE



MEDDOUR HALIMA
ID Paziente: 46054915
Data di Nascita Paziente: 1958-11-27



25/64
Az = -472.5
Av = -330.16113
Ax = -181.16113

Scala = 1.43X
Dimensione = 512X512

Centro Finestra= 40
Larghezza Finestra= 380
Contrasto= 1
Luminosità= 0






DECORSO CLINICO

- 19.05.2014:

Esami Ematochimici: Hb 80 g/L (prec.8.3), GB $13,79 \cdot 10^9/L$,
Ddimero 3102 ug/L, PCR 236 mg/L.



Trasfusione di 2 unità di EC



DECORSO CLINICO

Valutazione Anestesiologica in regime di urgenza:

- ✓ Consulenza Pneumologica
- ✓ Consulenza Oncologica
- ✓ Ecocolor-Doppler AAI
- ✓ Visita Cardiologica
- ✓ Spirometria



DECORSO CLINICO

- ✓ Consulenza cardiologica: non sussistenti patologie a carico dell'apparato cardiovascolare.
- ✓ Consulenza pneumologica: versamento pleurico di verosimile natura reattiva.
- ✓ Spirometria: modesta desaturazione ossiemoglobinica. Notevole flusso limitazione dei volumi tele-espatori, miglioramento con broncodilatazione. Moderata riduzione della diffusione alveolo-capillare della CO.
- ✓ Ecocolor-Doppler AAI: Non TVP Arti Inferiori.



INTERVENTO CHIRURGICO

LAPAROISTERECTOMIA TOTALE, ANNESSIECTOMIA BILATERALE E WASHING PERITONEALE PER VOLUMINOSA MASSA PELVICA

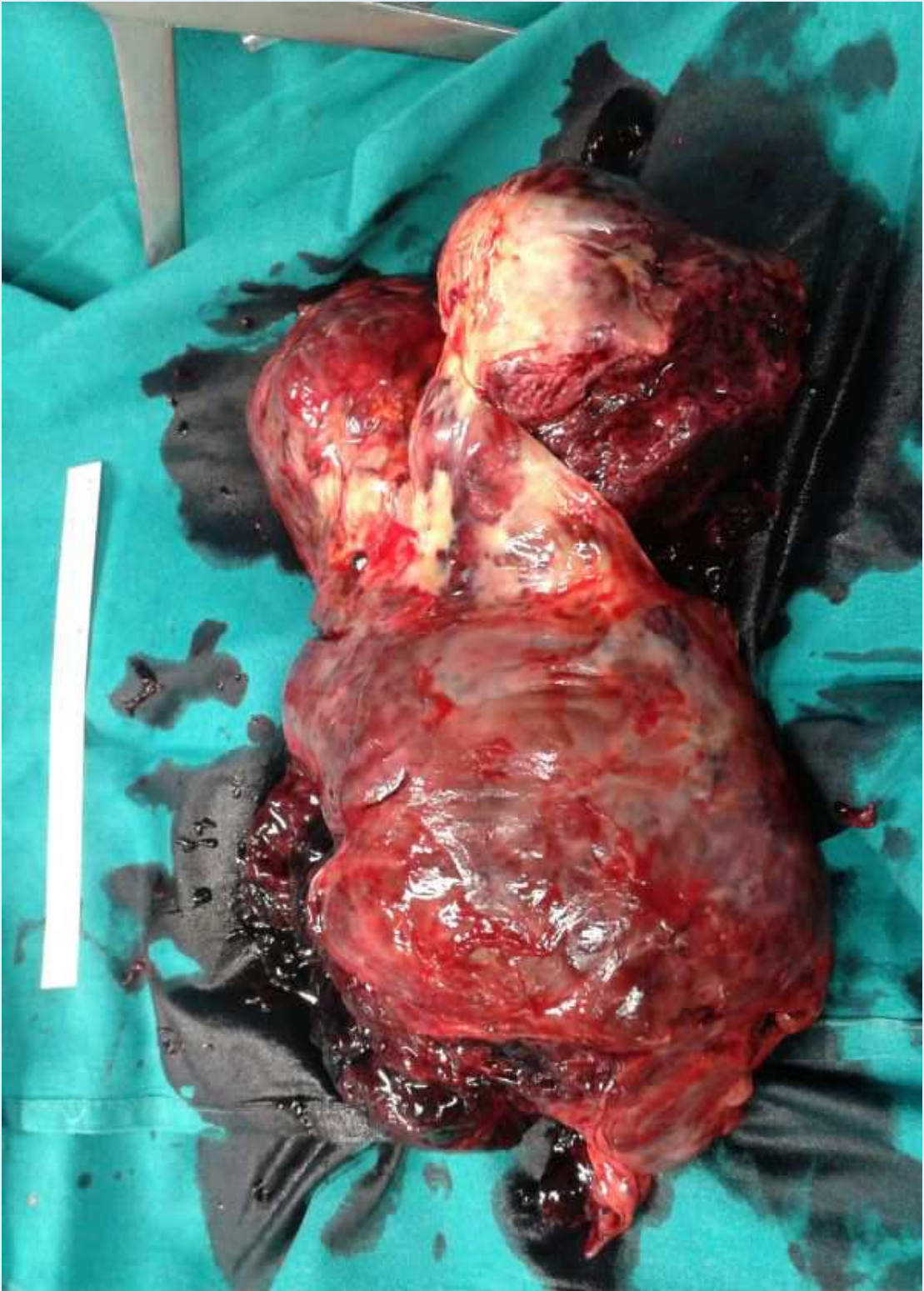All'ispezione Addomino-Pelvica si reperta, a partenza dall'ovaio destro, peduncolo di 2-3 mm, dal quale diparte voluminosa massa emorragica ed infarcita, del volume di anguria, con almeno 3 giri di torsione. Sezione del peduncolo ed asportazione della massa (si invia pezzo operatorio per Esame Istologico Estemporaneo.) Non segni di carcinosi peritoneale.

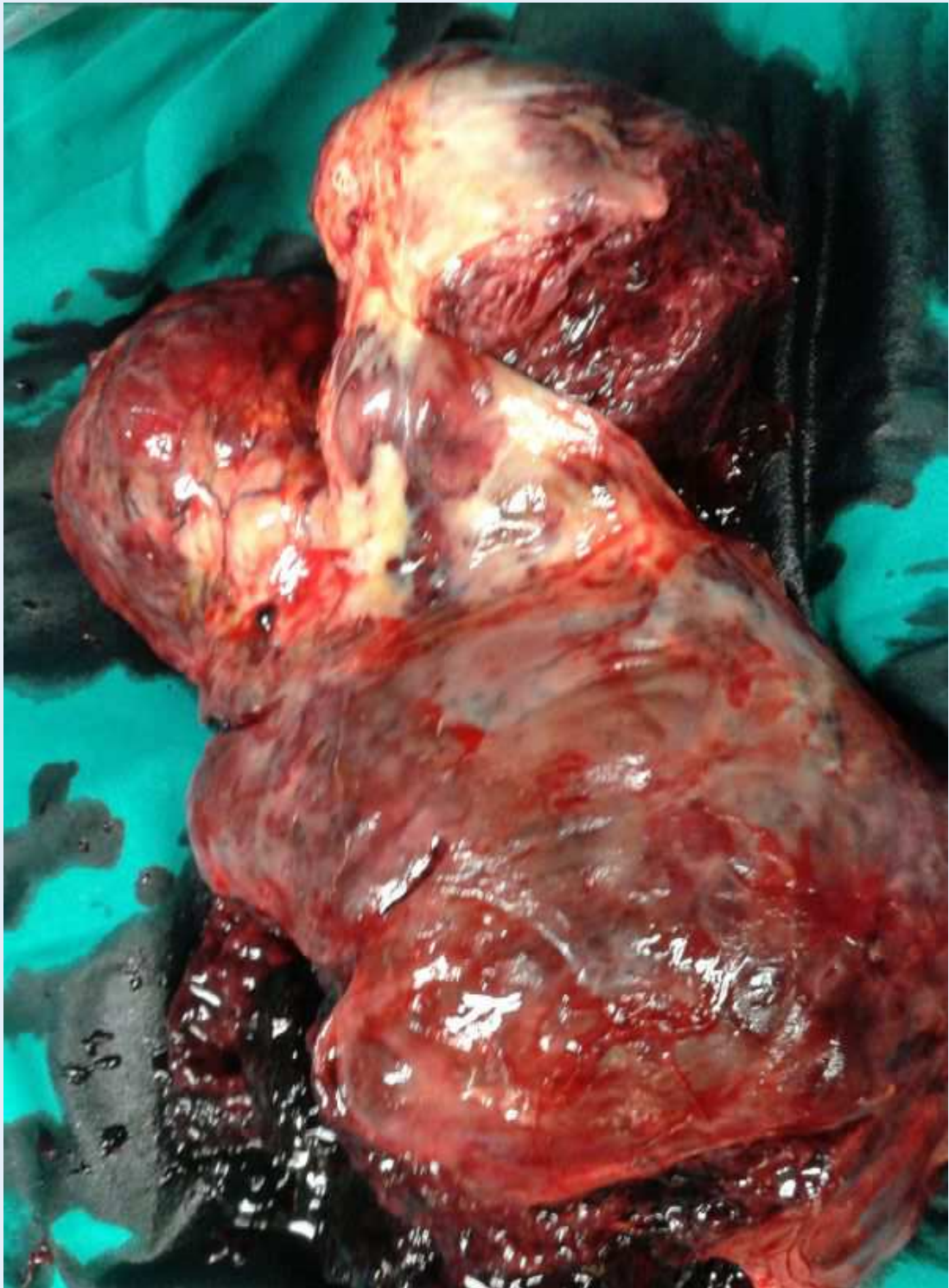All'ispezione dell'annessso di sinistra non segni macroscopici di malattia. Invio dell'annessso per EI estemporaneo. Utero aumentato di volume che si asporta e si invia per EI.

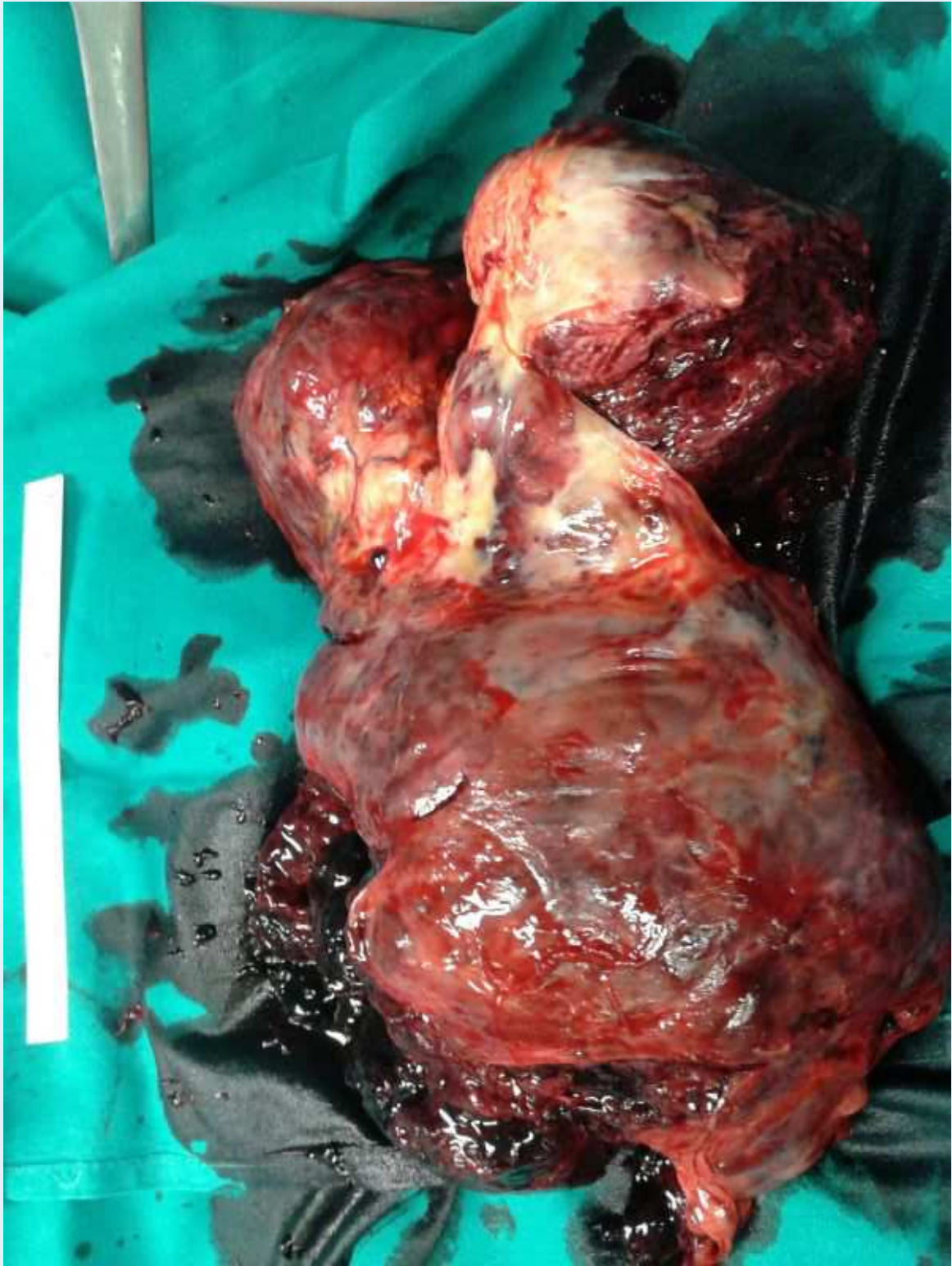

ESAME ISTOLOGICO ESTEMPORANEO



“Cisti ovarica emorragica con
mitosi di n.d.d (sarcoma???)”







ESAME CITOLOGICO DI FREE FLUID E WASHING PERITONEALE

REGIONE DEL VENETO		
 AZIENDA OSPEDALIERA PADOVA	UNITÀ OPERATIVA DI ANATOMIA PATOLOGICA Direttore Prof. Massimo Rugge Unità Operativa Semplice di Citodiagnostica - Responsabile Prof. A. Fassina	 UNIVERSITÀ DEGLI STUDI PADOVA
Accettazione 23/05/2014 Refertazione 27/05/2014	SALA OPERATORIA A - CLINICA OSTETRICA	Referto n° N-02422-14 Pag. 1/1
Richiesta n°: 201423769		
Materiale inviato: 1. Es. citologico di versamenti (fino a 5 vet. e/o colorazioni) free fluid (2 boccetti) 2. Es. citologico di versamenti (fino a 5 vet. e/o colorazioni) whashing peritoneale		
DIAGNOSI		
Materiale adeguato (1, 2).		
<u>Materiale ematico comprendente tappeto di linfociti, neutrofili e mesoteli attivati (1, 2).</u>		
L'esaminatore: Prof. A. Fassina : DMA		



ESAME ISTOLOGICO DEFINITIVO

REGIONE DEL VENETO		
 AZIENDA OSPEDALIERA PADOVA	UNITÀ OPERATIVA DI ANATOMIA PATOLOGICA Direttore Prof. Massimo Rugge	 UNIVERSITÀ DEGLI STUDI PADOVA
Accettazione 22/05/2014	SALA OPERATORIA A - CLINICA OSTETRICA	Referto n° 14-23703
Refertazione 05/06/2014		Pag. 1/1
Cod. Paziente 46054915		Data di nascita 27/11/1958
DESCRIZIONE MACROSCOPICA		
<p>Reperto macroscopico (campione pervenuto non fissato in formalina) [RS]: A) Materiale inviato in esame come "MASSA ANNESSIALE DX + ANNESSO DX". Massa ovarica policistica di cm 25 x cm 15 x cm 5 con estese zone di dissociazione emorragica. Si operano prelievi per esame al congelatore (1-2). Gli stessi ed ulteriori prelievi si esaminano dopo fissazione/inclusione (4-30).</p> <p>B) Materiale inviato in esame come "ANNESSO SX". Ovaio di cm 3,5 x cm 2 con relativa tuba di cm 5. Si opera prelievo per esame al congelatore (3). Lo stesso ed ulteriori prelievi si esaminano dopo fissazione/inclusione: 31) tuba 32-33) ovaio (in toto)</p>		
DIAGNOSI		
Al Congelatore (Dr. R. Salmaso): Lesione da valutare dopo inclusione.		
Dopo inclusione e immunoistochimica:		
Fibrotecoma ovarico con estese aree di necrosi emorragica e trombosi vasali, del tipo da torsione. (1,2 e 4-29) Salpingi, senza atipie dell'epitelio, con ectasia dei vasi. (30,31) Ovaio controlaterale atrofico. (3,32,33)		
L'esaminatore: Prof.ssa S. Chiarelli : /SC		



EPIDEMIOLOGIA

- ✓ Non dati definitivi in letteratura circa la prevalenza della patologia
- ✓ Stima della prevalenza partendo dai dati di letteratura relativi agli studi di screening del carcinoma ovarico.
- ✓ Si può stimare che circa l'1,5-2% della popolazione femminile di età superiore ai 40 anni sia affetta da una patologia pelvica che clinicamente si esprime come massa.



ITER DIAGNOSTICO, TERAPEUTICO E FOLLOW-UP DELLE MASSE PELVICHE

Fattori Prognostici nella gestione delle Lesioni Pelviche:

- ✓ Età e stato menopausale della Paziente
- ✓ Dimensioni della lesione
- ✓ Caratteristiche ecografiche, morfologiche e di vascolarizzazione
- ✓ Presenza di segni clinici secondari alla presenza della lesione
- ✓ Dosaggio markers tumorali
- ✓ Unilateralità o Bilateralità



DIAGNOSI DIFFERENZIALE

- ✓ Origine genitale (ovaio, tuba, utero).
- ✓ Origine extragenitale intraddominale (apparato gastroenterico o urinario).
- ✓ Origine extragenitale extraddominale (parete addominale, retroperitoneo, sistema nervoso centrale, patologie infettive).

Campbell S et al. Transabdominal ultrasound screening for early ovarian cancer. *Br Med J* 1989; 299: 1363-67

Lin JY et al. Diagnoses after laparotomy for a mass in the pelvic area in women. *Surg Gynecol Obstet* 1993; 176: 333-38.

JF et al. Forty-five years of cancer incidence in Connecticut: 1935-1979. *MCI Monograph*, 1986; 70: 383.

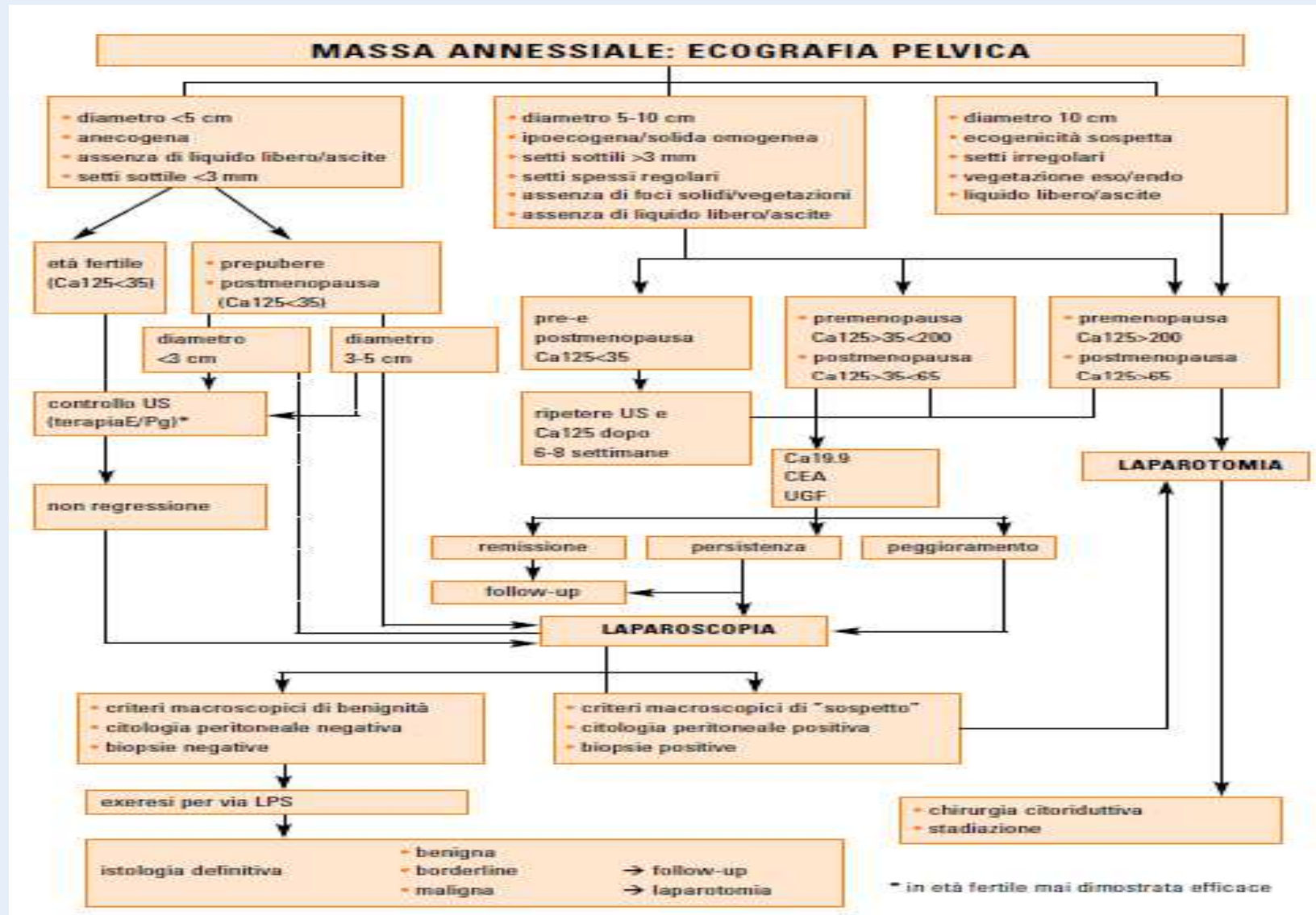
Koonings PP et al. Relative frequency of ovarian neoplasms: a 10-year review. *Obstet Gynaecol* 1989; 79: 921-26.

CRITERI ECOGRAFICI PER LA CLASSIFICAZIONE DELLE MASSE PELVICHE

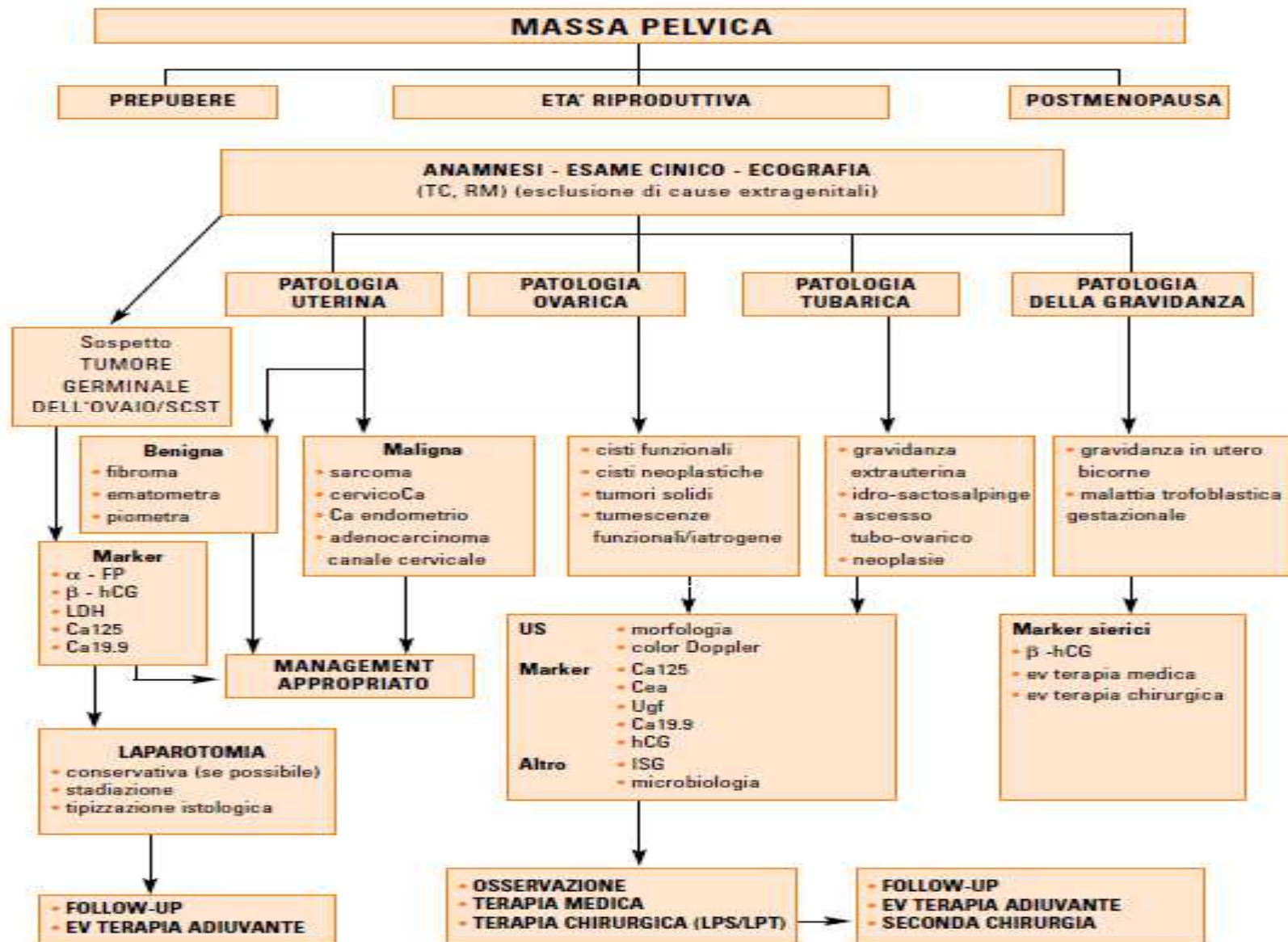
Tabella 3 Criteri ecografici di classificazione delle masse pelviche

Classificazione ecografica	Rilievi morfologici	Definizione
classe I	<ul style="list-style-type: none">- diametro <5 cm- parete sottile, liscia- contenuto anecogeno- assenza di setti o max 3 setti sottili- assenza di liquido libero nel cavo del Douglas	probabilmente benigna
classe II	<ul style="list-style-type: none">- diametro tra 5 e 10 cm- parete liscia regolare, spessa e/o- contenuto liquido ipoecogeno o solido omogeneo e/o- più di 3 setti sottili e/o- setti spessi ma regolari e/o- assenza di vegetazioni endocistiche e/o- assenza di liquido libero peritoneale	dubbia
classe III	<ul style="list-style-type: none">- se nessuna delle precedenti caratteristiche di classe I e II viene osservata, anche come singolo criterio	probabilmente maligna

Flow-Chart Diagnostico-Terapeutico Follow-up



Management della massa pelvica



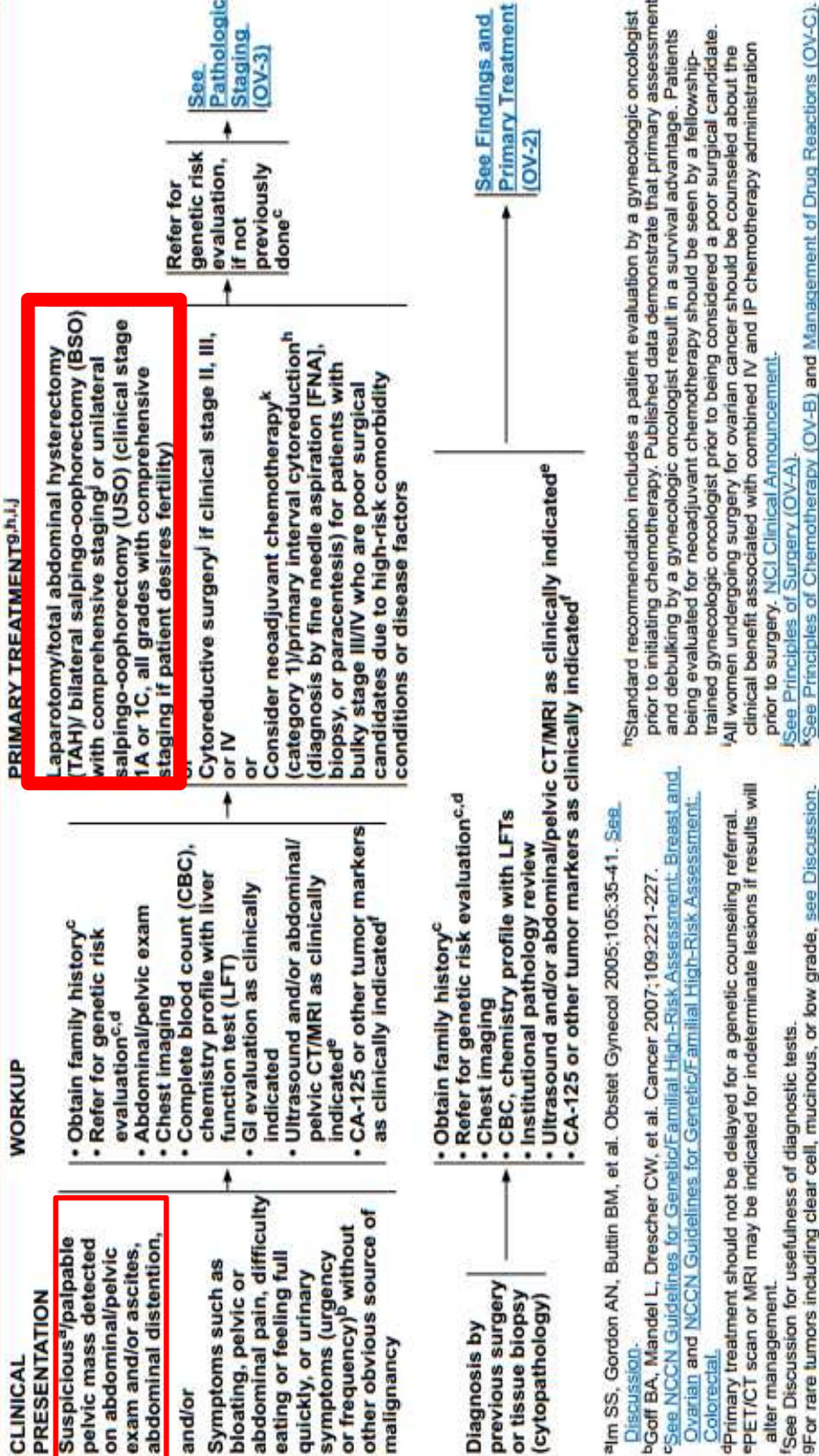
LINEE GUIDA NCCN



NCCN Clinical Practice Guidelines in Oncology (NCCN Guidelines®)

Ovarian Cancer **Including Fallopian Tube Cancer** **and Primary Peritoneal Cancer**

NCCN Guidelines Version 3.2014 Epithelial Ovarian Cancer/ Fallopian Tube Cancer/ Primary Peritoneal Cancer



^aIm SS, Gordon AN, Buttin BM, et al. *Obstet Gynecol* 2005;105:35-41. [See Discussion.](#)

^bGoff BA, Mandel L, Drescher CW, et al. *Cancer* 2007;109:221-227.

^cSee [NCCN Guidelines for Genetic/Familial High-Risk Assessment: Breast and Ovarian](#) and [NCCN Guidelines for Genetic/Familial High-Risk Assessment: Colorectal](#).

^dPrimary treatment should not be delayed for a genetic counseling referral.

^eET/CT scan or MRI may be indicated for indeterminate lesions if results will alter management.

^fSee [Discussion](#) for usefulness of diagnostic tests.

^gFor rare tumors including clear cell, mucinous, or low grade, [see Discussion](#).

^hStandard recommendation includes a patient evaluation by a gynecologic oncologist prior to initiating chemotherapy. Published data demonstrate that primary assessment and debulking by a gynecologic oncologist result in a survival advantage. Patients being evaluated for neoadjuvant chemotherapy should be seen by a fellowship-trained gynecologic oncologist prior to being considered a poor surgical candidate.

ⁱAll women undergoing surgery for ovarian cancer should be counseled about the clinical benefit associated with combined IV and IP chemotherapy administration prior to surgery. [NCI Clinical Announcement.](#)

^jSee [Principles of Surgery \(OV-A\)](#).

^kSee [Principles of Chemotherapy \(OV-B\)](#) and [Management of Drug Reactions \(OV-C\)](#).

Note: All recommendations are category 2A unless otherwise indicated.
Clinical Trials: NCCN believes that the best management of any cancer patient is in a clinical trial. Participation in clinical trials is especially encouraged.



FINE