

Università degli Studi di Padova
Dipartimento di Scienze Ginecologiche e della Riproduzione Umana
Scuola di Specializzazione in Ginecologia e Ostetricia
Direttore Prof. Giovanni Battista Nardelli

ROTTURA D'UTERO IN GRAVIDANZA

D.ssa A. Vitulo



L. F.

39 aa

PARA 0101

An. familiare: padre diabetico, nonno paterno diabetico


An.Fisiologica: Nega allergie. Nega fumo. Ha assunto E/P in passato senza problemi.

An.Patologica: Appendicectomia a 12 aa, **TC nel 2007 per rottura d'utero.***

An.Farmacologica: In terapia con Clexane 2000 UI dal 18.08.2010 (ultima somministrazione in data 02.10.10 ore 8:45)

Sierologia: Toxo Rec; Lue neg; HIV 1-2 neg; HBSAg neg; HCV neg; CMV Infezione pregressa, Rubeo immune.

* TC urgente nel 2007 a 34 s.g. per Rottura d'Utero, nato ♂, affetto da paralisi cerebrale



OGTT del 24.09.10: negativo


ECO del 27.05.10 a 9 s.g.: CRL 16 mm (7⁺4)

ECO del 03.07.10 a 14 s.g.: biometria come 13⁺2 sg

ECO del 14.08.10 a 20+2 s.g.:DBP 44 mm, CC 160 mm,CA 149 mm, LF

30 mm. Biometria come 19⁺3 s.g. Liquido amniotico regolare.

Placenta anteriore, normoinserta. (mai eseguita ridatazione)



U.M. 25.03.2010

s.g. 27⁺3


In data 02.10.10 giunge in PS Ostetrico per algie pelviche, similmestruali.
Modeste perdite ematiche vaginali rosso vivo.

Visita presso il PS ostetrico: GE e vagina regolari. Corpo dell'utero come amenorrea, non contratto. Collo cilindrico, chiuso. Scarse perdite ematiche sul guanto.

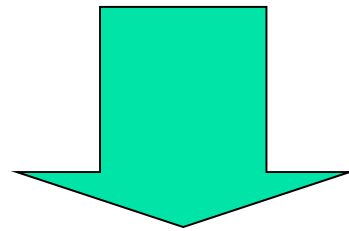
Con speculum: modesto sangue rosso vivo in vagina, stillicidio di sangue rosso vivo dal canale cervicale.

ECO office: BCF 139 bpm, MAF +, LA regolare, Emodinamica fetale PI art ombelicale 0.84, Placenta anteriore senza evidenti segni di distacco.

RICOVERO PER PERDITE EMATICHE IN GRAVIDA A 27 S.G.

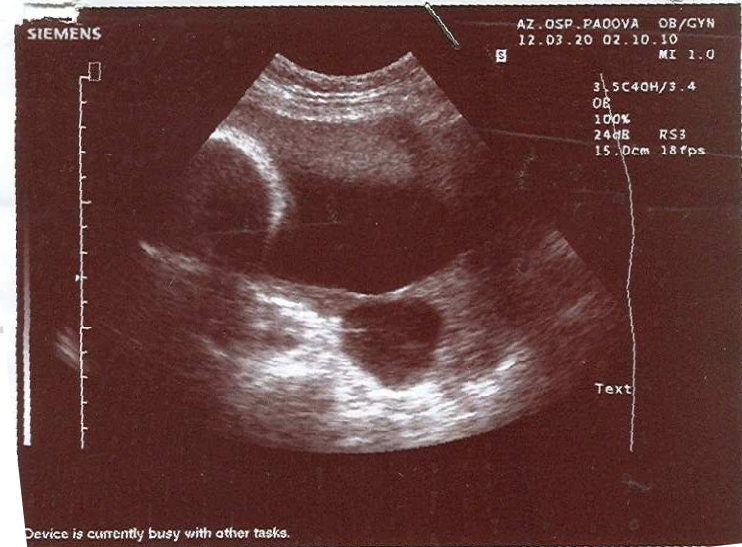



ECOGRAFIA ore 12:40: Erniazione di sacco amniotico attraverso la breccia uterina in sede di pregressa rottura d'utero a livello della parete posteriore di destra.



ESECUZIONE TAGLIO CESAREO URGENTE

somministrazione di 12 mg di Bentelan i.m.





I tempo: taglio cesareo urgente a 27⁺2

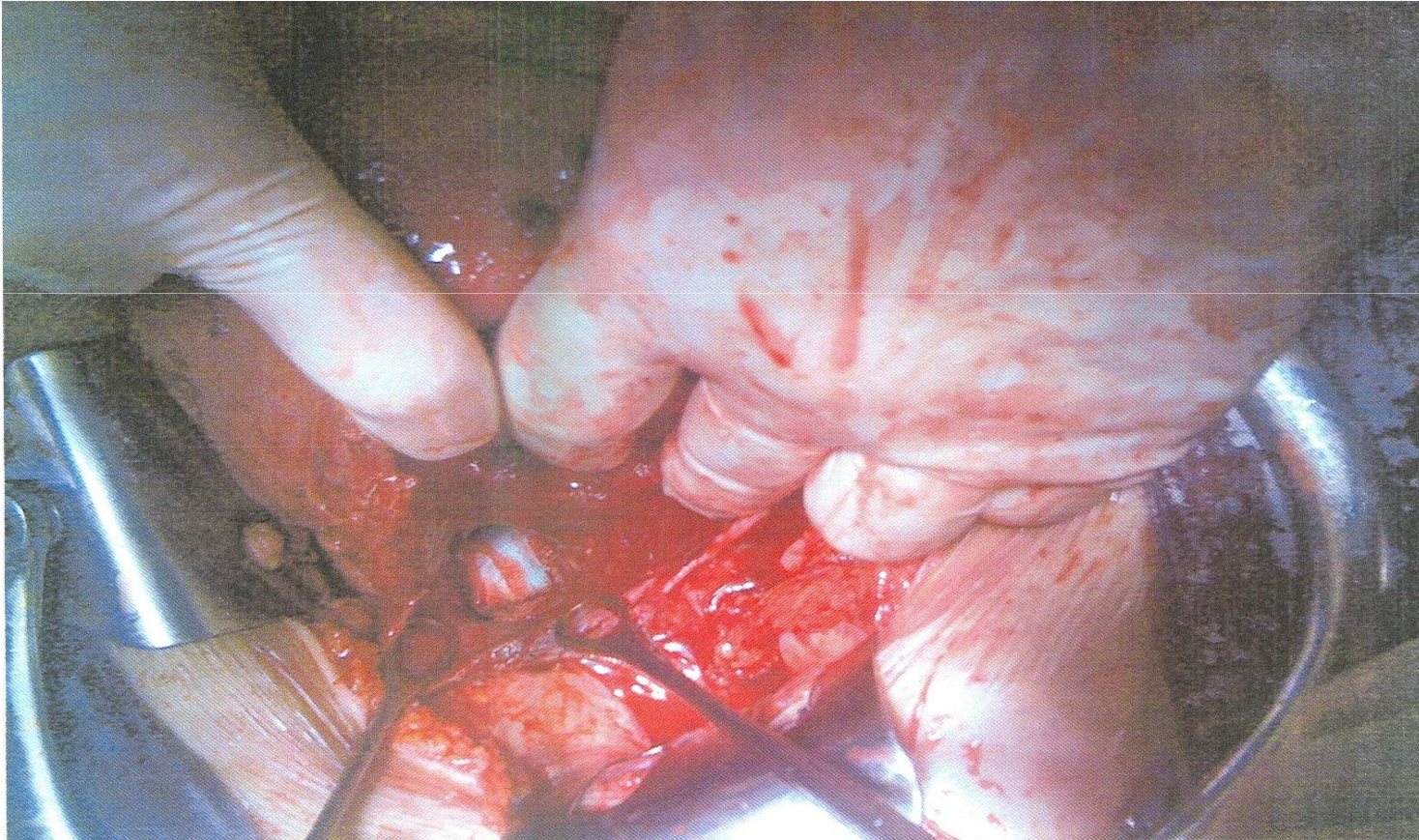

Alle ore 14.53 Nascita di neonato di sesso femminile, vivo e vitale, sesso femminile, affidata alle cure dei neonatologi presenti in sala. (APGAR 2-4-8)


II tempo: In considerazione dello stato di atonia uterina resistente a numerosi trattamenti con utero tonici con conseguente sanguinamento non controllabile con lo zaffo precedentemente posizionato in cavità uterina, con l'apposizione di punti di emostasi e la somministrazione di uterotonici si procede ad **isterectomia sovracervicale con conservazione degli annessi**. ...Isolamento uretere di destra lungo il suo decorso soprattutto in prossimità della pregressa isterorrafia del 2007 e di quella eseguita in data odierna, nella medesima sede. L'uretere in suddetta area appare regolare e peristalsi conservata

Invio per esame istologico: placenta e membrane, corpo uterino, piccola porzione di omento imbrigliata in aderenze omento-uterine.

PE+LA= 1800 cc

Rottura d'utero in gravidanza





EE del 02.10.10. **ore 13.07:** Leucociti $12,50 \times 10,9/L$, Hb 120 g/L, Ht 36,1 %, AT III 98 %

ore 15.58: Leucociti $18,12 \times 10,9/L$, Hb 91 g/L, Ht 27,1%, AT III 62%, Albumina 26 g/L

Trasfusione di 4 sacche di EC


Albumina 1 Fl

AT III 1000 U

Antibioticoterapia: Cefamezin e Metronidazolo.

EE ISTAR I **ore 19.54:** Leucociti $24,50 \times 10,9/L$, Hb 129 g/L, HT 37,6%.

EE alla dimissione del 07.10.10: Hb 89 g/L, Ht 26,7%, sideremia 5 $\mu\text{mol/L}$.




Esame istologico di utero e omento: Corpo uterino con ipertrofia gravidica delle miocellule, con marcato edema interfascicolare del 3° esterno della parete, più marcato in quella posteriore e con alterazioni tintoriali di tipo discinetico e regressivo dei fasci miometriali stessi.


...Tessuto adiposo omentale con focolai multipli di trasformazione deciduo simile.

QUADRO MORFOLOGICO: esagerato impianto placentare ed alterazione discinetico delle fibre miometriali.

Esame istologico di placenta e membrane:... Placenta con persistenza di discreto numero di villi immaturi intermedi con irregolare ectasia degli spazi reticolari, cisti settale e necrosi tipo ischemico di alcuni villi circostanti in corrispondenza di focolaio di necrosi della decidua basale, decidua capsulare con aree necrotico flogistiche con detriti basofili e batteri.



1. **VISITA + ECO TV del 05.04.2010:** Si rileva area cicatriziale disomogenea anteriore (TC) e laterale posteriore destra pure disomogenea.
2. **TV del 06.04.2010:** Utero in asse, regolare per volume ed ecostruttura. Evidente isterotomia del SUI. Isterometria 71 x 35 mm. Endometrio regolare, di 5 mm. Ovaie regolari bilateralmente.
3. **HSC diagnostica del 06.04.2010:**
 - CC indenne
 - CU normale
 - Endometrio: ipertrofia endometriale, a superficie polipoide, vascolarizzazione normale
 - Visti ostii tubarici
 - Conclusioni: non si evidenziano alterazioni strutturali della cavità uterina.



**La rottura d'utero è una complicazione ostetrica rara e grave,
potenzialmente letale per la madre e il feto.**


S'intende una lesione di continua, accidentale, della parete uterina

L'incidenza è di 0,7 su 10.000 su utero sano

5,1 su 10.000 su utero cicatriziale


Dow M et al. Third-trimester uterine rupture without previous cesarean: a case series and review of the literature. Am J Perinatol 2009; 26:739

Porreco RP et al. The changing specter of uterine rupture. Am J Obstet Gynecol 2009; 200: 269




ROTTURA SPONTANEA: PROVOCATA DALLA SOLA
CONTRAZIONE UTERINA O DALLA DISTENSIONE PASSIVA
DELL'UTERO

ROTTURA TRAUMATICA: PROVOCATA DA UNA CAUSA
ESTERNA, RAPPRESENTATA PER LO PIU'DA UN EVENTO
OSTETRICO



ROTTURA CORPORALE: INTERESSA LA PARETE ANTERIORE DELL'UTERO O DEL FONDO, CON ANDAMENTO VERTICALE


ROTTURA SEGMENTARIA (60-80%): INTERESSA IL SEGMENTO UTERINO INFERIORE IN CORRISPONDENZA DELLA PARETE ANTERIORE CON DECORSO GENERALMETNE ORIZZONTALE O SU UNO DEI DUE LATI CON DECORSO VERTICALE



ROTTURA COMPLETA: PARETE UTERINA INTERESSATA A PIENO SPESSORE, CON COMUNICAZIONE DIRETTA TRA CAVITA' UTERINA E CAVITA' ADDOMINALE


ROTTURA INCOMPLETA: QUANDO LA LACERAZIONE CONCERNE LA MUCOSA E LA TUNICA MUSCOLARE, LA SIEROSA RIMANE INTEGRA

ROTTURA COMPLICATA: INTERESSA ANCHE ORGANI LIMITROFI, SOPRATTUTTO LA VAGINA, LA VESCICA E RARAMENTE GLI URETERI



ROTTURA SU PREGRESSA CICATRICE ISTEROTOMICA

- **COMPLETA:** COMPLETA SEPARAZIONE DEI MARGINI, ROTTURA DELLE MEMBRANE ED ESPULSIONE DEL FETO IN CAVITÀ ADDOMINALE
- **DEIASCENZA DELLA CICATRICE:** INCOMPLETA SEPARAZIONE DEI MARGINI E INTEGRITÀ DELLE MEMBRANE AMNIOCORIALI E DEL PERITONEO



CAUSE PREDISPONENTI

- presenza di cicatrici da pregressa isterotomia
- multiparità
- presenza di fibromi intramurali
- malformazioni uterine uso di elevate dosi di farmaci ossitocici
- Disordini della matrice del collagene (Ehlers-Danlos IV)
- Anomale placentazioni

CAUSE DETERMINANTI

- nella rottura spontanea: forza di contrazioni e presenza di ostacolo alla normale evoluzione del parto
- nella rottura traumatica: impropria esecuzione di alcune manovre ostetriche

Guyot A et al. Rupture uterine: facteurs de risque, complications maternelles et foetales. J Gynecol Obstetrique et Biol de la Reproduction 2010; 39: 238

Keren Ofir et al. Uterine rupture: risk factors and pregnancy outcome Am J Obstet Gynecol 2003; 189

LeMaire WJ et al. Placenta percreta with spontaneous rupture of an unscarred uterus in the second trimester. Obstet Gynecol 2001; 85:927



ROTTURA TRAUMATICA

- Un trauma addominale predispone a rottura d'utero e a distacco di placenta.
- Ogni 150 donne con trauma addominale in gravidanza si verificano 3 rotture d'utero.
- Altre cause traumatiche sono:
 1. manovre di versione podalica interna
 2. applicazione difficoltosa di forcipe
 3. idrocefalia
 4. estrazione podalica
 5. spremiture eccessive sul fondo dell'utero
 6. dilatazione manuale della cervice
- Mortalità : 70 %

ROTTURA D'UTERO



```
graph TD; A[ROTTURA D'UTERO] --> B[In gravidanza]; A --> C[In travaglio];
```


In gravidanza

- utero cicatriziale per esiti di:
 - Metroplastiche
 - Taglio cesareo
 - Miomectomie
 - Numerose revisioni
 - Perforazioni

- utero sano:
 - Adenomiosi a tutto spessore
 - Gravidanza in corno uterino ipoplasico

In travaglio

- Utero sano
- Utero cicatriziale

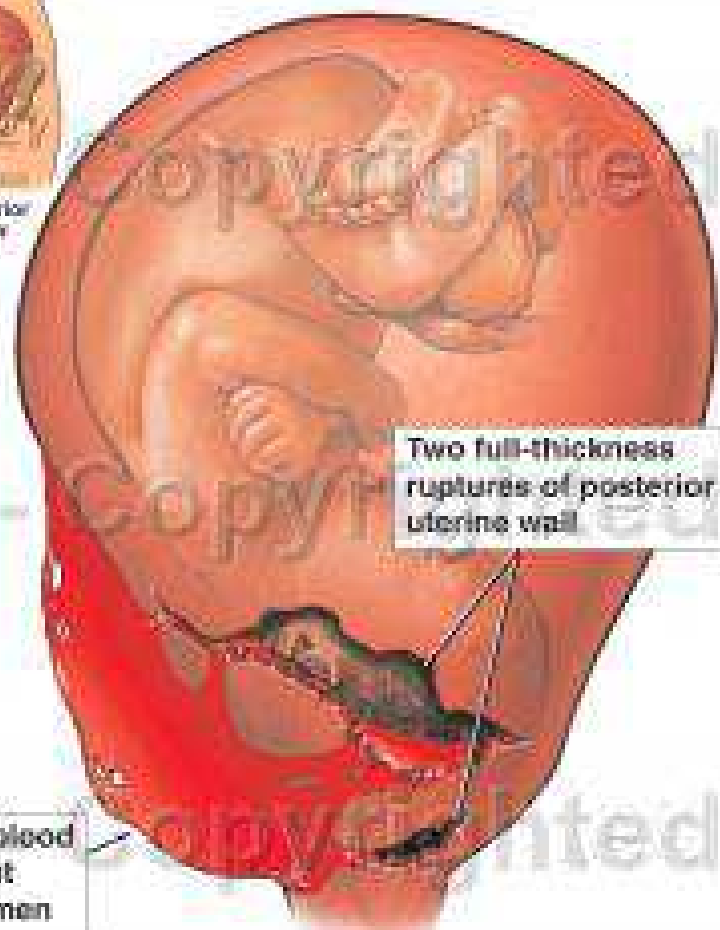
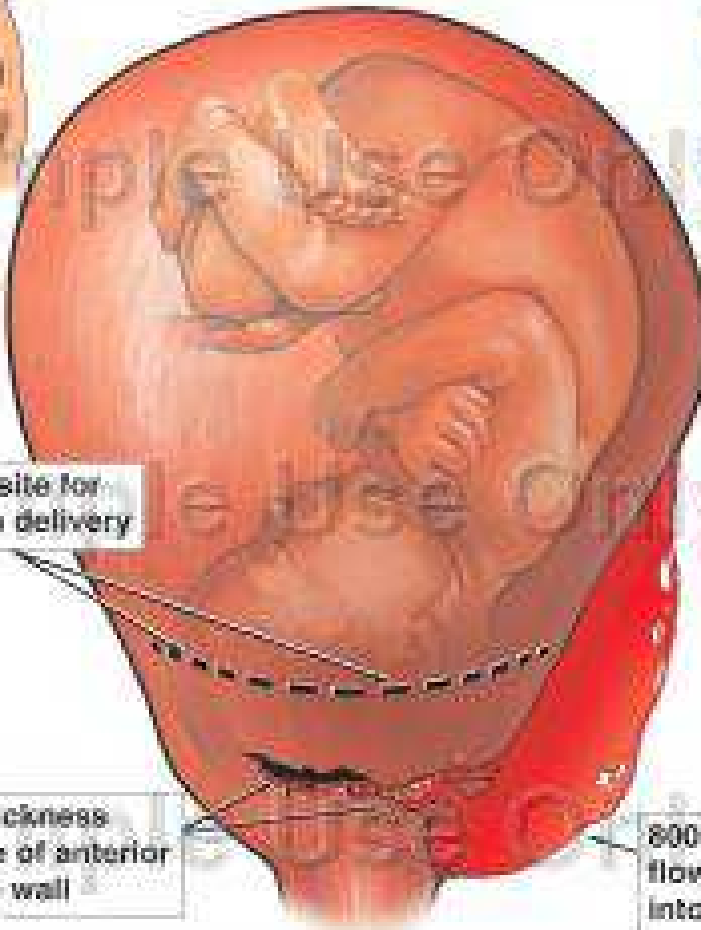
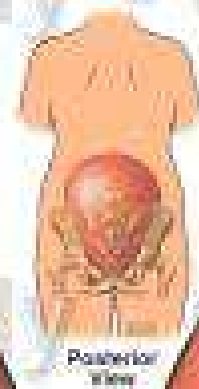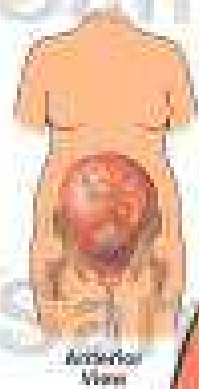


UTERO SANO

I Sintomi della rottura d'utero privo di cicatrici e della rottura d'utero con cicatrice longitudinale sono simili:

- Evento improvviso e drammatico dopo un travaglio prolungato
- Sproporzione feto-pelvica non riconosciuta
- Ipercinesi uterina

Uterine Rupture



Anterior View of Uterus

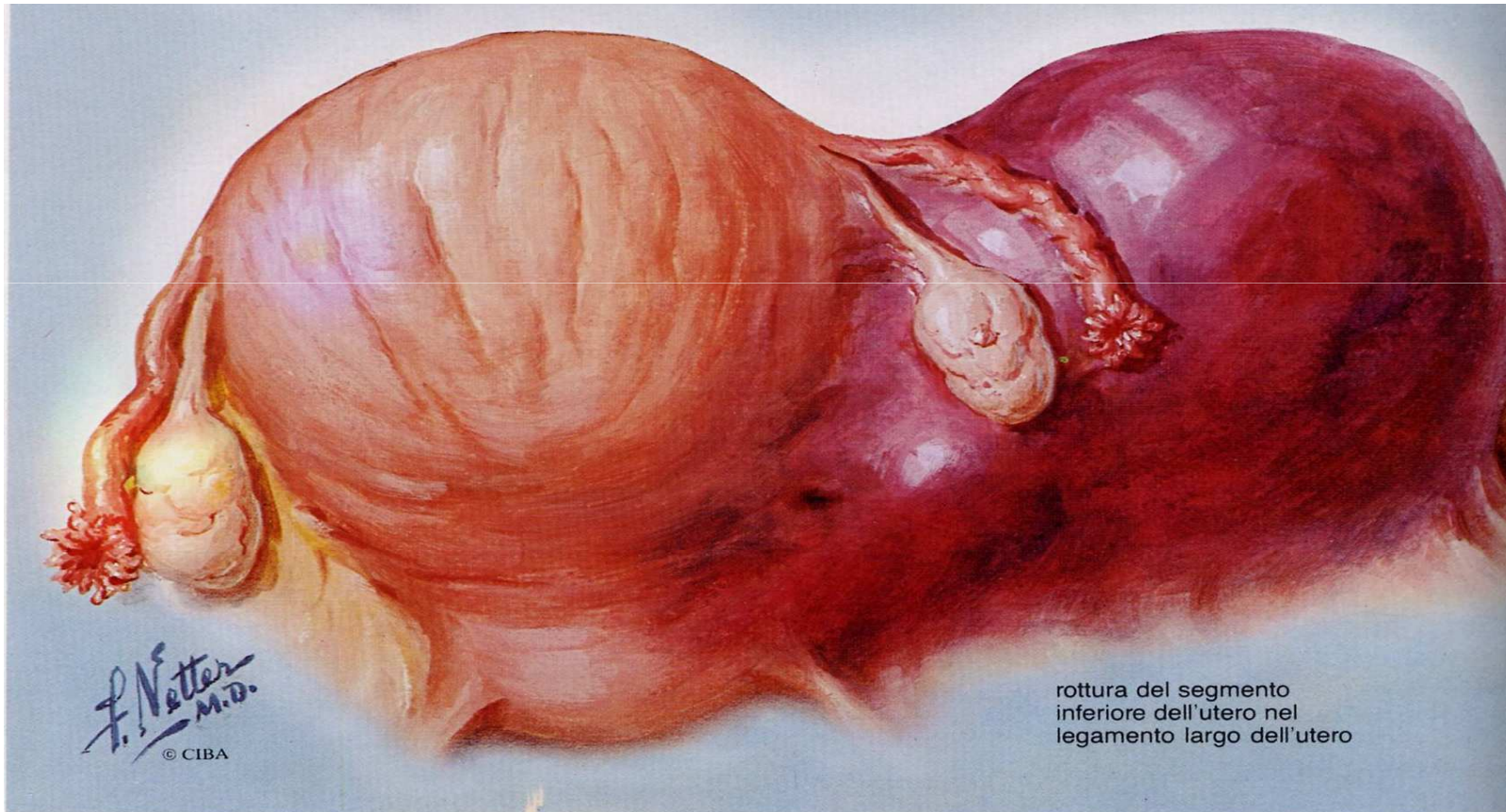
Posterior View of Uterus




PATOGENESI

- La rottura di un utero “intatto” avviene a livello del segmento uterino inferiore (SUI) molto sottile.
- La lesione, quando è nelle immediate vicinanze della cervice, frequentemente si estende trasversalmente o obliquamente. Sebbene la lacerazione inizi a livello del SUI non è inusuale che si estenda verso il corpo dell'utero o verso la vagina attraverso la cervice. A volte si può lacerare la vescica.
- Dopo la completa rottura, il contenuto uterino esce nella cavità peritoneale a meno che la PP non sia fermamente impegnata, nel qual caso solo una parte del feto protruderà dall'utero.
- Nella rottura uterina in cui il peritoneo rimane intatto, l'emorragia si estende verso i legamento larghi. Tale sanguinamento può risultare quindi in un ematoma retroperitoneale, che può provocare perdita di sangue sufficiente a causare la morte.
- Ad una fase normale di retrazione del corpo uterino segue una fase di ascesa dell'anello di retrazione (cercine di Bandl) che dà all'utero la forma a clessidra

Rottura d'utero in gravidanza







UTERO CICATRIZIALE

Cicatrice trasversale bassa da pregresso TC

- La possibilità della rottura d'utero cicatriziale condiziona la scelta del parto vaginale (ruolo importante svolto dall'intervallo di tempo rispetto al TC precedente)
- La rottura può essere più o meno estesa, interessando la totale lunghezza della cicatrice o un solo lato.
- Può essere fenestrata
- Eccezionalmente può estendersi alla vescica e alla vagina.
- **Frequentemente è asintomatica (cedimento della cicatrice sul segmento inferiore poco vascolarizzato).**
- Spesso costituisce rilievo fortuito (in corso di TC profilattico o di una revisione dell'utero dopo il parto)
- Durante il cesareo si può evidenziare il sacco amniotico sotto il peritoneo vescico-uterino con feto in buone condizioni perché la placenta non è staccata.




- Si può sviluppare in seguito ad un danno preesistente o per una anomalia uterina.
- La causa più comune è il pregresso TC (0,7% incisione trasversa, 2% incisione verticale).
- Altre cause sono: precedenti interventi traumatizzanti o manipolazioni sull'utero come il curettage, perforazioni o miomectomie.
- Una causa un tempo frequente era l'inappropriata o eccessiva stimolazione con Ossitocina.




MINACCIA DI ROTTURA D'UTERO

- Contrazioni intense e frequenti → tetania uterina
- Donna molto sofferente ansiosa irrequieta polso frequente
- Dolore spontaneo riferito regioni lombosacrali e sovrapubiche
- Alla palpazione addominale permette differenziare il corpo duro e dolente dal segmento inferiore molto sottile, per la presenza di solco obliquo (Anello di Bandl) che si sposta dal basso verso l'alto
- Prima della rottura estrema sottigliezza del SUI è mostrata dalla superficialità delle parti fetali facilmente riconoscibili (BCF dà segni di grave sofferenza o è già scomparso).




AVVENUTA ROTTURA D'UTERO

- Contrazione uterina intensa
- Violento e improvviso dolore addominale
- Improvvisa atonia uterina indicante l'espulsione del feto in addome
- Donna stato di grave shock e anemia acuta
- Riduzione del dolore
- Le parti fetali non sono più apprezzate per via vaginale e lo sono attraverso la parete addominale
- Sanguinamento nerastro



CLINICA


- Donna pallida, polso piccolo e filiforme
- Pressione sistolica si abbassa
- Fuoriuscita di sangue dai genitali
- Palpazione addominale ostacolata dalla reazione di difesa per risentimento peritoneale
- Possibilità di rilevare parti fetali
- BCF scomparso
- Esplorazione vaginale non permette di raggiungere la parte presentata fetale
- Possibile localizzare lo squarcio del segmento inferiore e del collo



Nella **ROTTURA INCOMPLETA** i sintomi d'anemia acuta e di shock sono meno gravi, mentre l'emorragia esterna è più cospicua.

Palpazione addominale, mette in evidenza, in corrispondenza fosse iliache, una tumefazione pastosa e assai dolente, data dall'ematoma sottoperitoneale.


L'esplorazione vaginale può far identificare la sede della lacerazione



Nella **ROTTURA SILENZIOSA** mancano tutti i segni di shock e sofferenza fetale.


Dovuti al cedimento del tessuto cicatriziale la cui capacità d'espansione e di resistenza è molto inferiori a quella del tessuto sano.

Il dolore non è tipico e la perdita ematica è più modesta



DIAGNOSI DIFFERENZIALE

- Distacco intempestivo di placenta normalmente inserita o praevia
- Perforazione d'ulcera gastrica
- Rottura di milza
- Rottura aneurisma addominale
- Torsione cisti ovarica



DIAGNOSI E TERAPIA


La diagnosi richiede intervento laparotomico immediato per bloccare emorragia e terapia chirurgica demolitiva e successivamente trasferire la donna in TIPO.

Terapia, estratto il feto, isterectomia (85% rottura spontanea, 35% rottura su pregressa cicatrice uterina) in casi di ampio squarcio con margini irregolari, contusi e devitalizzati. Preferire **l'isterectomia subtotale** tranne nei seguenti casi:

- Placenta praevia accreta
- Rottura complessa del segmento uterino inferiore
- Lacerazioni cervicali gravi

LeMaire WJ et al. Placenta percreta with spontaneous rupture of an unscarred uterus in the second trimester. Obstet Gynecol 2001; 85:927

Kapoor DS et al. Management of unscarred rupture uterus. J Perinat Med 2003; 31: 337




Isterorrafia è realizzabile in donne desiderose di prole, solo ne casi di lacerazione a margini abbastanza regolari e a decorso trasversale coinvolgenti segmento uterino inferiore e quando è trascorso un breve periodo dalla rottura. (recidiva 4-19%).

Controllo integrità organi vicini

Importante associare Trasfusioni sangue totale e plasma;

Antibiotici e Chemioterapici



Prognosi materna elevata mortalità e morbilità (isterectomia, anemizzazione acuta e shock, se rottura complicata possono esserci lesioni delle vie urinarie, con fistole vescico-vaginali secondarie)

Prognosi fetale infausta (mortalità 70%) se la rottura è completa, con passaggio del corpo in cavità addominale; è possibile la sopravvivenza se il feto rimane nell'utero e viene tempestivamente estratto.

Chauhan SP et al. Maternal and perinatal complications with uterine rupture in 142,075 patients who attempted vaginal birth after cesarean delivery: A Review of the literature. Am J Obstet Gynecol 2003; 189: 408

Phelan JP et al. Causation fetal brain injury and uterine rupture. Clin Perinatal 2007; 34:409